AFFEZIONI COLORETTALI :
EMORRAGIE DIGESTIVE

In linea di massima tutte le affezioni colorettali possono produrre sanguinamenti ed in tal senso entrano in diagnosi differenziale con tutte le cause di emorragia digestiva

EMORRAGIE DIGESTIVE ALTE

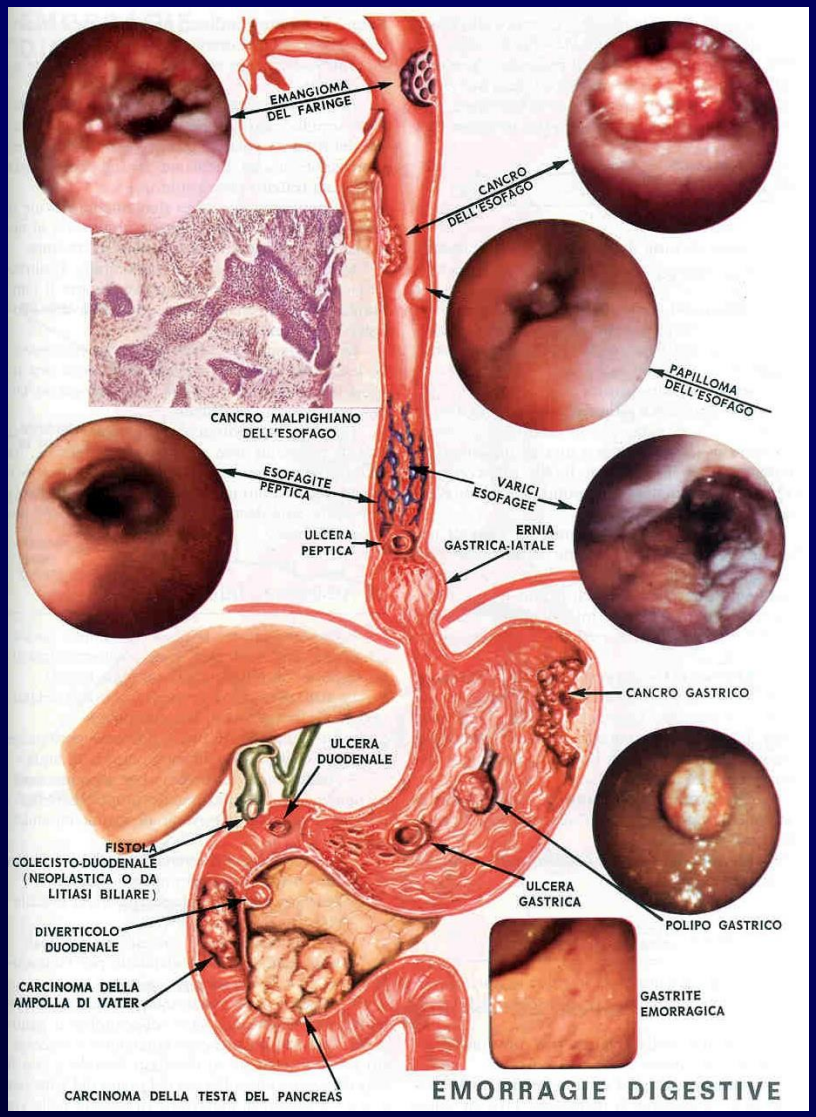

Cause più frequenti

Prof. Salvatore Berretta – lezioni di Clinica Chirurgica 2004

EMORRAGIA DIGESTIVA BASSA

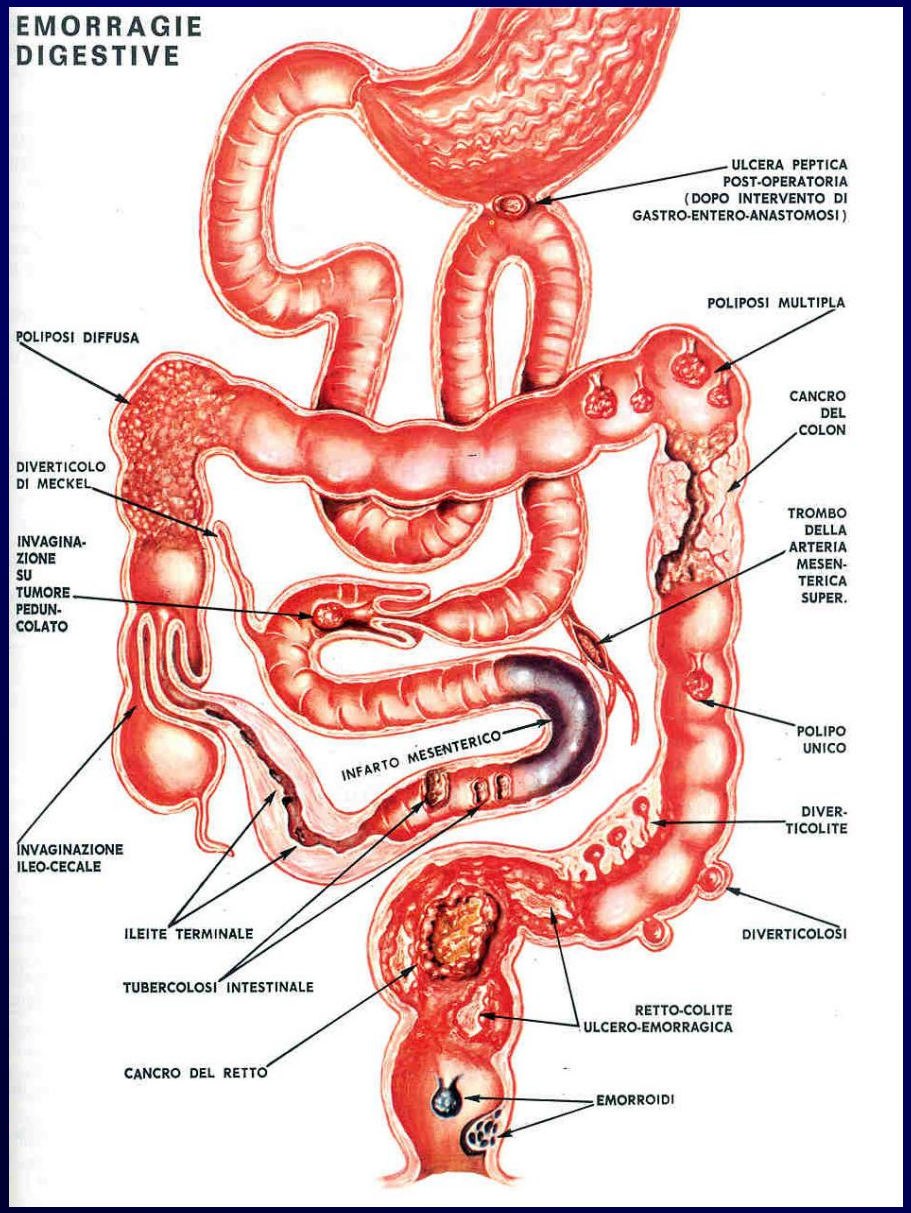

Cause più frequenti

Prof. Salvatore Berretta – lezioni di Clinica Chirurgica 2004

AFFEZIONI COLORETTALI

Emorragia digestiva da angiodisplasia del colon destro.

Case report

Angiodisplasia del colon destro

- Descritta per la prima volta da Margulis (1960)
- Inquadrata definitivamente da Boley nel 1986
- Al 2° posto come causa di emorragia digestiva bassa massiva (20-30%) dopo le emorragie d'origine diverticolare
- Affezione acquisita, prodotta dall'aumento di pressione endoluminale nel colon. Per la legge di Laplace-Gauss la pressione laterale cresce proporzionalmente al calibro del lume, sicchè lesioni angiodisplasiche si producono più spesso a carico del colon dx, secondo il seguente iter :

1. **"primum movens", IPERTENSIONE ENDOLUMINALE COLICA**
2. dilatazione venosa sottomucosa per ostacolato deflusso
3. dilatazione rete capillare e perdita competenza sfintere precapillare
4. formazione di fistole arterovenose

Angiodisplasia del colon destro

QUADRI CLINICI

- **F. ASINTOMATICHE 37%**

(riscontro incidentale perendoscopico o dopo emicolectomia dx)

- **F. EMORRAGICHE**
  - **Sanguinamento occulto**
  - **Emorragia digestiva bassa, massiva, severa, recidivante**
- **Nell'80-90% dei casi il sanguinamento si arresta spontaneamente**
- **Nel 30% dei casi il soggetto ha subìto un precedente intervento laparotomico, in genere resezione colica sin o resezione gastrica**
- **Nel 20% dei casi, coesiste cirrosi epatica**

Angiodisplasia del colon destro

Iter diagnostico

ENDOSCOPIA

ARTERIOGRAFIA

SCINTIGRAFIA CON EMAZIE MARCATE CON TECNEZIO

Angiodisplasia del colon destro

RUOLO DELL'ENDOSCOPIA

- **Dopo arresto dell'emorragia :**
  - attendibilità diagnostica del 99%
  - aspetto di piccole macchie rosse isolate o a "bouquet"
  - controindicata la biopsia
- **Con emorragia in atto :**
  - origine destra o sinistra dell'emorragia
  - presenza di diverticoli
  - esclude alcune cause (tipo tumori)
  - impossibile visualizzare l'angiodisplasia; tra l'altro l'ipotensione tende a renderla meno evidente

Angiodisplasia del colon destro

EMORRAGIA IN ATTO: 3 POSSIBILI REPERTI ENDOSCOPICI

1. Presenza di diverticoli e sangue localizzati nel colon sin.

2. Presenza di diverticoli sparsi e di sangue lungo tutto il colon

   (condizione di incerta interpretazione diagnostica)

3. Presenza di sangue lungo tutto il colon in assenza

   di diverticoli (condizione probativa x angiodisplasia)

Angiodisplasia del colon destro

ARTERIOGRAFIA e SCINTIGRAFIA IN URGENZA

Arteriografia e Scintigrafia sono difficilmente realizzabili in urgenza, nella quotidiana realtà di molti dei nostri ospedali.

L'arteriografia in urgenza dimostra lo stravaso (10%) se la perdita > 0.5 ml / m

La scintigrafia in urgenza dimostra lo stravaso per perdite estremamente basse, financo 0.1 mil / m ; è un esame utile come test di screening per selezionare un'emorragia in atto e per dare sommarie informazioni sull'origine dx o sin del sanguinamento

Angiodisplasia del colon destro

ARTERIOGRAFIA IN ELEZIONE :

3 possibili segni patognomonici presenti

1. **Precoce riempimento venoso (presenza di shunt a-v)**
2. **Vene dilatate e tortuose con ritardato deflusso**
3. **Piccoli "gomitoli" vascolari raggruppati a bouquet, localizzati a dx**

Caso clinico : V.M. 78 aa. Stipsi ostinata da parecchi anni.

Nel 1970 intervento per ulcera peptica perforata (affondamento)

Anemia sideropenica da circa 1 anno. Cirrosi diagnosticata da 5 anni.

Aprile 2003 improvvisa emorragia digestiva bassa, massiva; ricovero in stato di shock emorragico. Praticate seguenti cure mediche:

-Glipressina ev. e Longastatina s.c.

-Trasfusione di 8 unità di sangue e 4 di plasma fresco in 72 ore

- Persistenza dell'emorragia. Gastroscopia negativa.

-Colonscopia: presenza di sangue rosso e coaguli fino al ceco.

-Ripetute irrigazioni, ma senza effetto ai fini emostatici.

-Impossibile una diagnosi endoscopica certa.

- Persistendo l'emorragia in forma grave, sulla scorta dei dati clinici ed endoscopici, a distanza di 72 ore dal ricovero, si è deciso di intervenire chirurgicamente

In caso di emorragia cataclismatica, non arrestabile, che minaccia la vita, può essere necessario un intervento chirurgico "di salvataggio" , basato su di una diagnosi incerta, di probabilità (desunta da informazioni cliniche e dall'endoscopia senza preparazione del colon) .

Nel caso in oggetto, esistevano i seguenti

ELEMENTI PROBATIVI per UN'ANGIODISPLASIA del colon destro :

-nel 70% l'angiodisplasia si localizza a destra

-soggetto di sesso femminile, età anziana

-coesistenza della Cirrosi epatica (presente nel 20% dei casi di angiodisplasia)

-reperto colonscopico (assenza di diverticoli, presenza di sangue fino a destra)

Angiodisplasia : eseguita emicolectomia destra “di salvataggio”

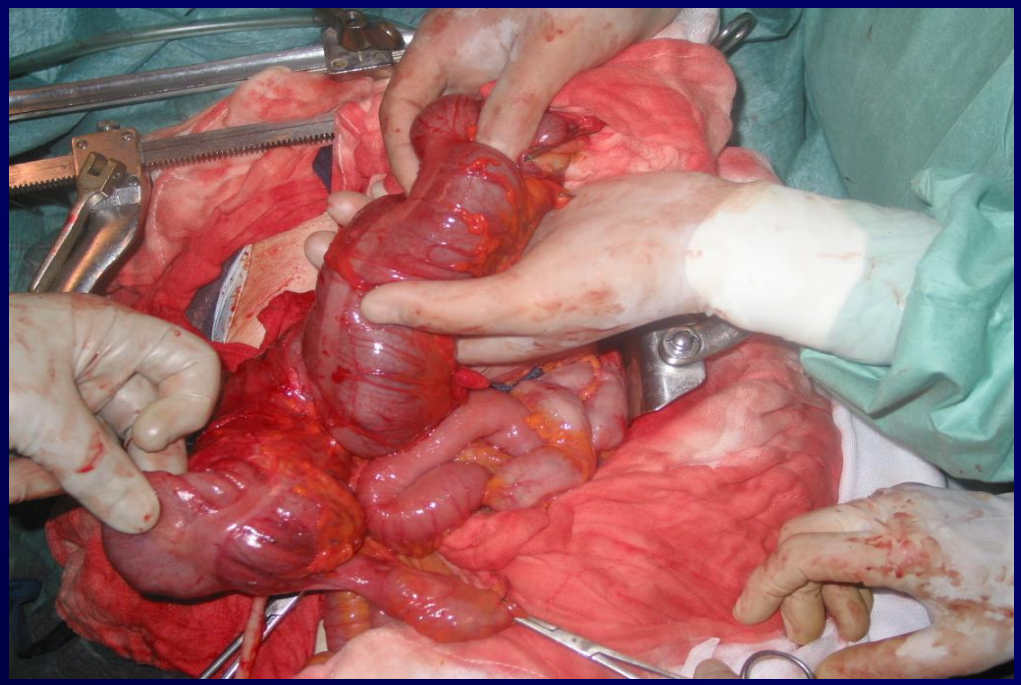

Reperto intraoperatorio :
Colon dx disteso, ripieno di sangue

Ileotrasverso latero-laterale dopo emicolectomia destra

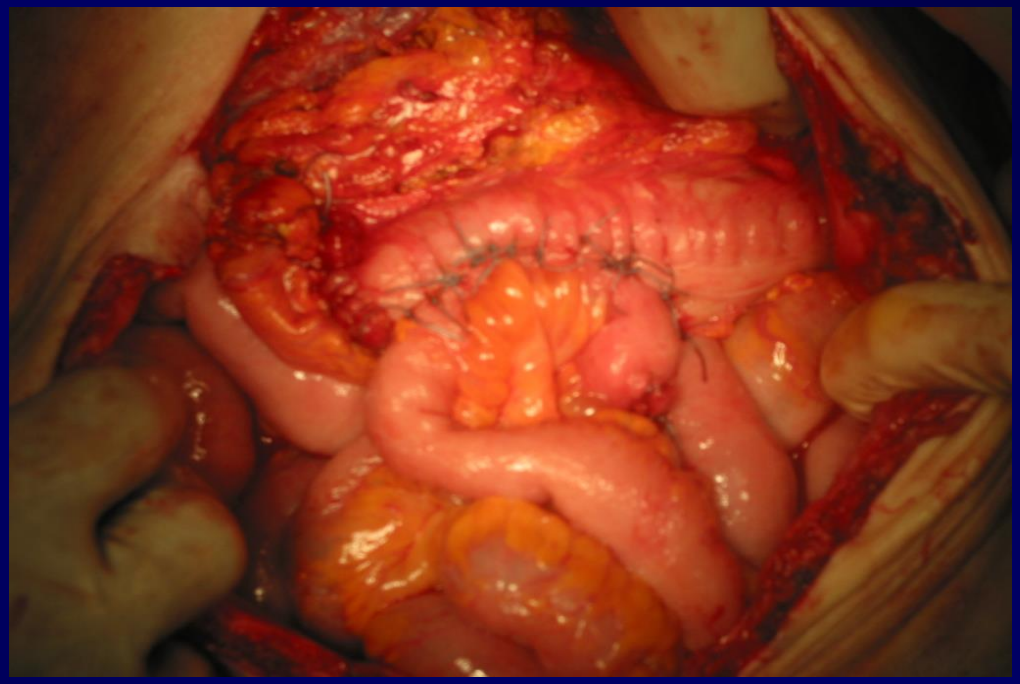

Prof. Salvatore Berretta – Lezioni di Clinica Chirurgica 2004

Angiodisplasia del colon destro

Tipica chiazza rossastra angiodisplasica in corrispondenza del ceco

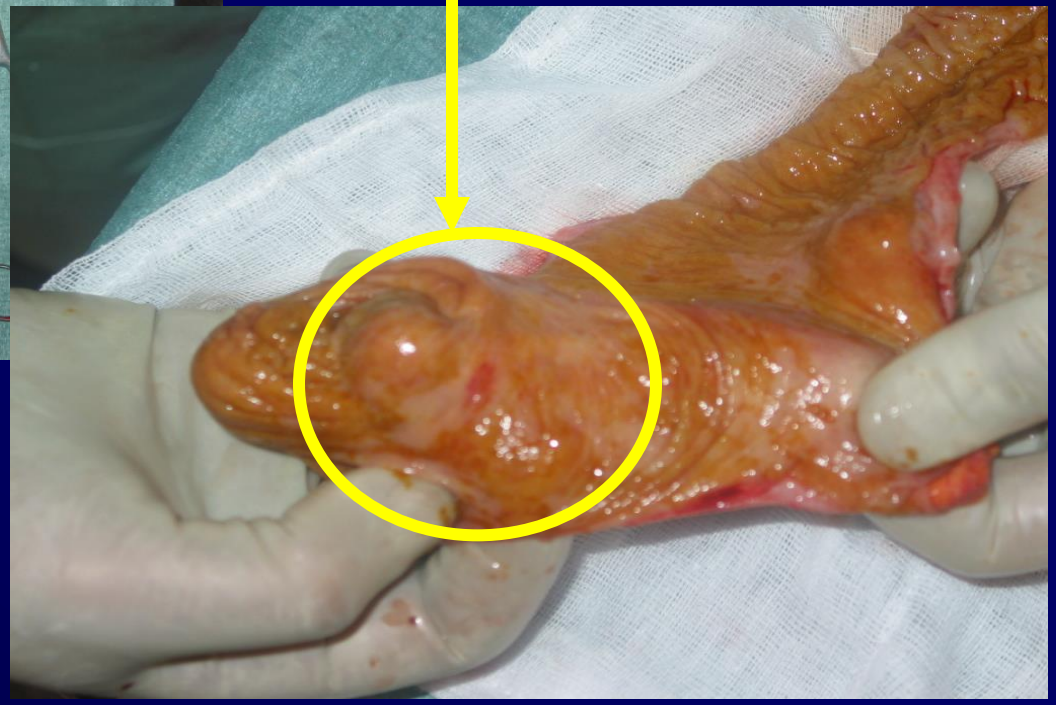

Prof. Salvatore Berretta – Lezioni di Clinica Chirurgica 2004

Angiodisplasia del colon destro

Sono evidenti chiazze multiple angiodisplasiche raggruppate nel ceco

Prof. Salvatore Berretta – Lezioni di Clinica Chirurgica 2004

Angiodisplasia del colon dx: istologia

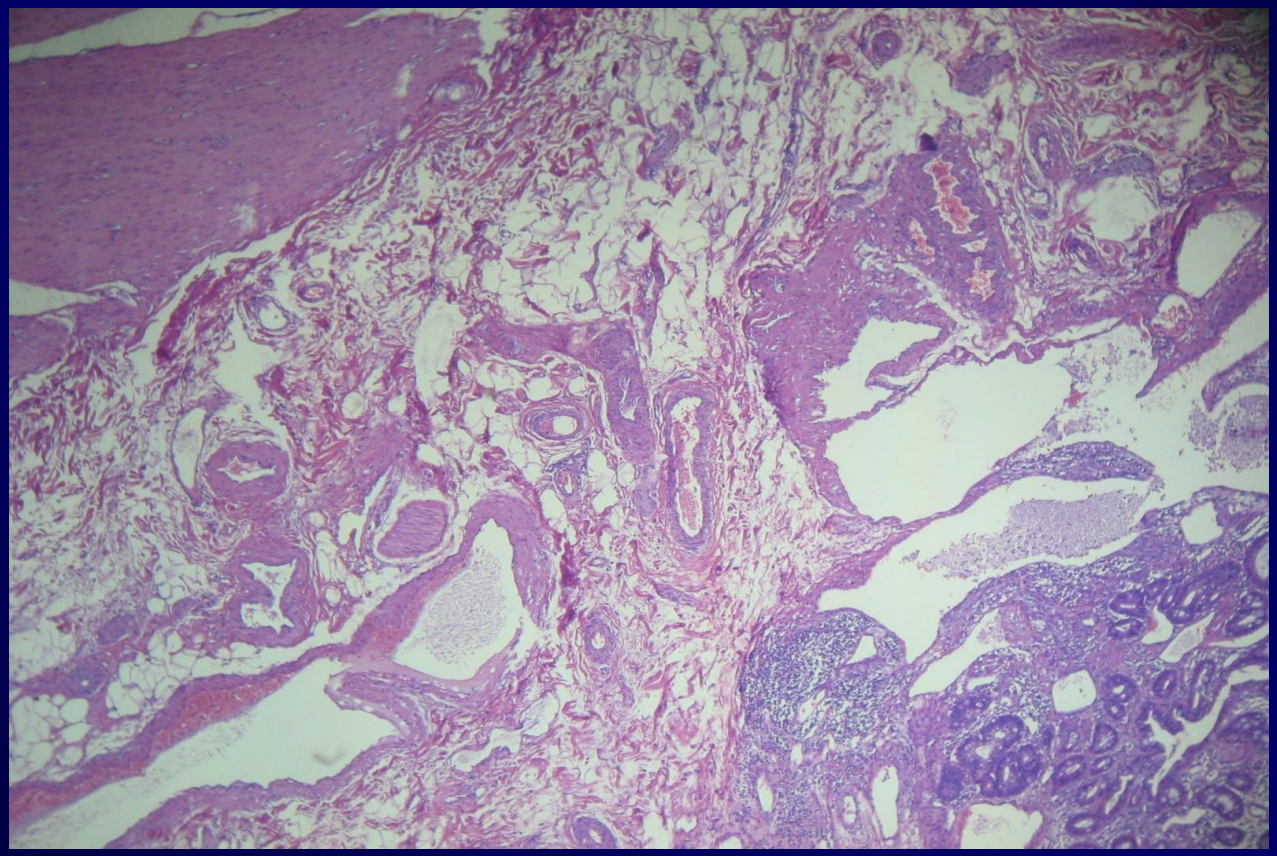

Prof. Salvatore Berretta – Lezioni di Clinica Chirurgica 2004

Angiodisplasia del colon: terapia

1. **T. MEDICA**
2. **T. ENDOSCOPICA**
3. **T. CHIRURGICA**

Angiodisplasia del colon destro

TRATTAMENTO CONSERVATIVO :

- **Perfusione Vasopressina ev.**
  (rischio di ischemia x via endoarteriosa)
- **Longastatina s.c.**
- **Trasfusioni di sangue e plasma fresco**
- **Endoscopia operativa (dopo adeguata preparazione del colon) :**
  - **Coagulazione mono o bipolare**
  - **Iniezioni sclerosanti**
  - **Laser Argon**

  (dopo trattamento endoscopico, recidiva emorragica nel 50%; inoltre richiede un certo numero di sedute e di conseguenza di ripetere ogni volta la preparazione del colon)

Angiodisplasia del colon: chirurgia

RESEZIONE SEGMENTARIA DEL TRATTO COLPITO

Nel 70% dei casi la localizzazione è a destra :
ceco o ascendente

E' opportuno che l'intervento avvenga sulla scorta di una diagnosi certa, mentre costituisce un rischio di insuccesso la Chirurgia c.d. "di salvataggio" in condizioni di estrema urgenza, perché si basa su di una diagnosi incerta, probativa.

Angiodisplasia del colon destro

CONCLUSIONI

L'emicolectomia destra di salvataggio per emorragia digestiva bassa cataclismatica, è un intervento di necessità, "quoad vitam" , indicato appunto in casi selezionati, come quello da noi osservato. Occorre in ogni caso la presenza di elementi probativi clinico-endoscopici, nonchè l'impossibilità di eseguire l'arteriografia in urgenza, prima di decidere per l'intervento di emocolectomia destra "cieca".

Il caso riportato è andato bene e la paziente, controllata fino ad 1 anno dall'intervento, non ha più avuto episodi emorragici

Affezioni colorettali
DIVERTICOLOSI e COMPLICANZE

Prof. Salvatore Berretta – lezioni Clinica Chirurgica 2004

AFFEZIONI COLORETTALI : DIVERTICOLI

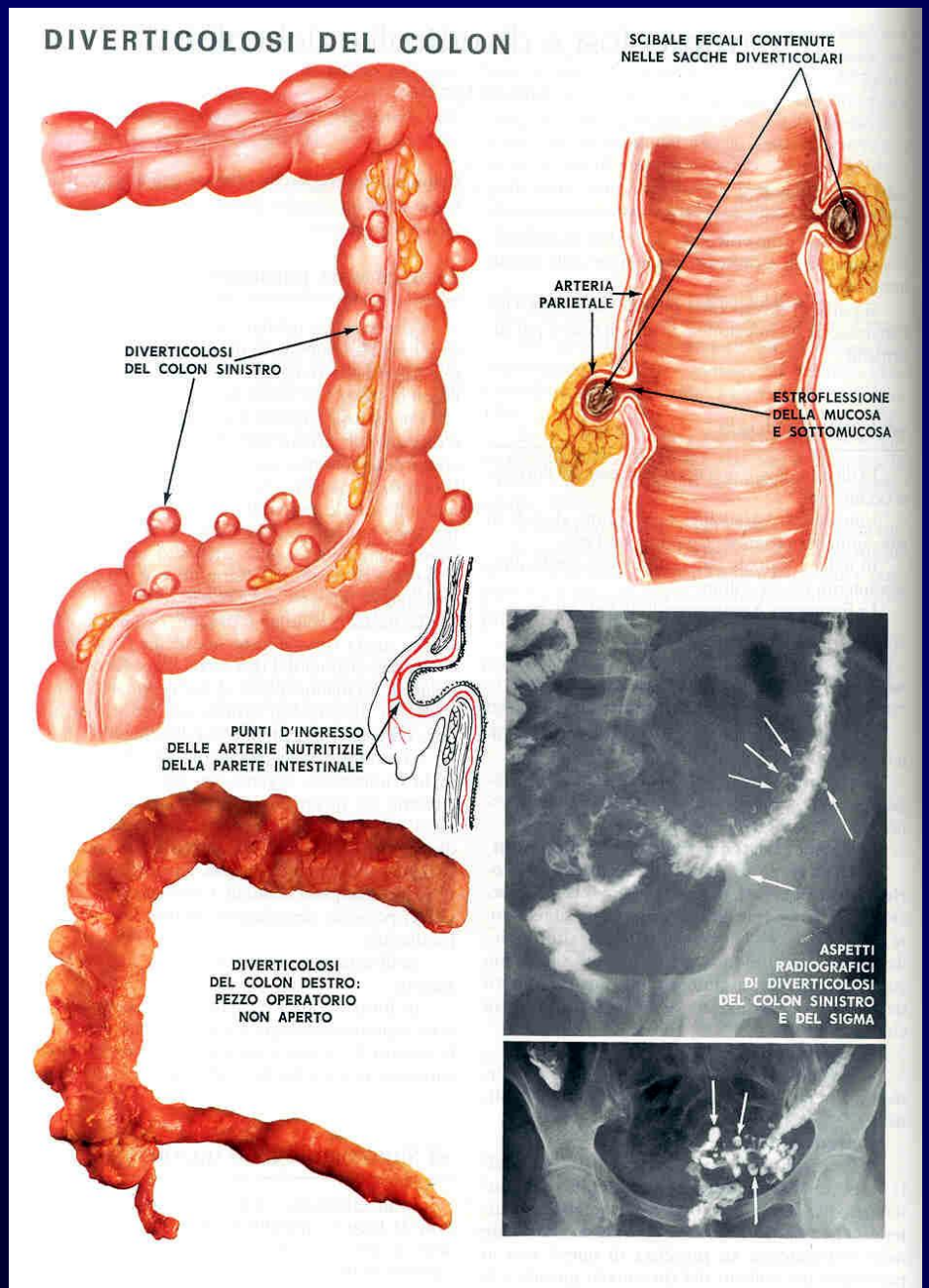

La diverticolosi è affezione frequente nell'adulto e nell'anziano, spesso preceduta da uno stato prediverticolare; richiede cure medico-dietetiche e sorveglianza periodica. È malattia tipica del mondo occidentale, c.d. civilizzato

Prof. Salvatore Berretta – lezioni di Clinica Chirurgica 2004

DIVERTICOLI COMPLICATI

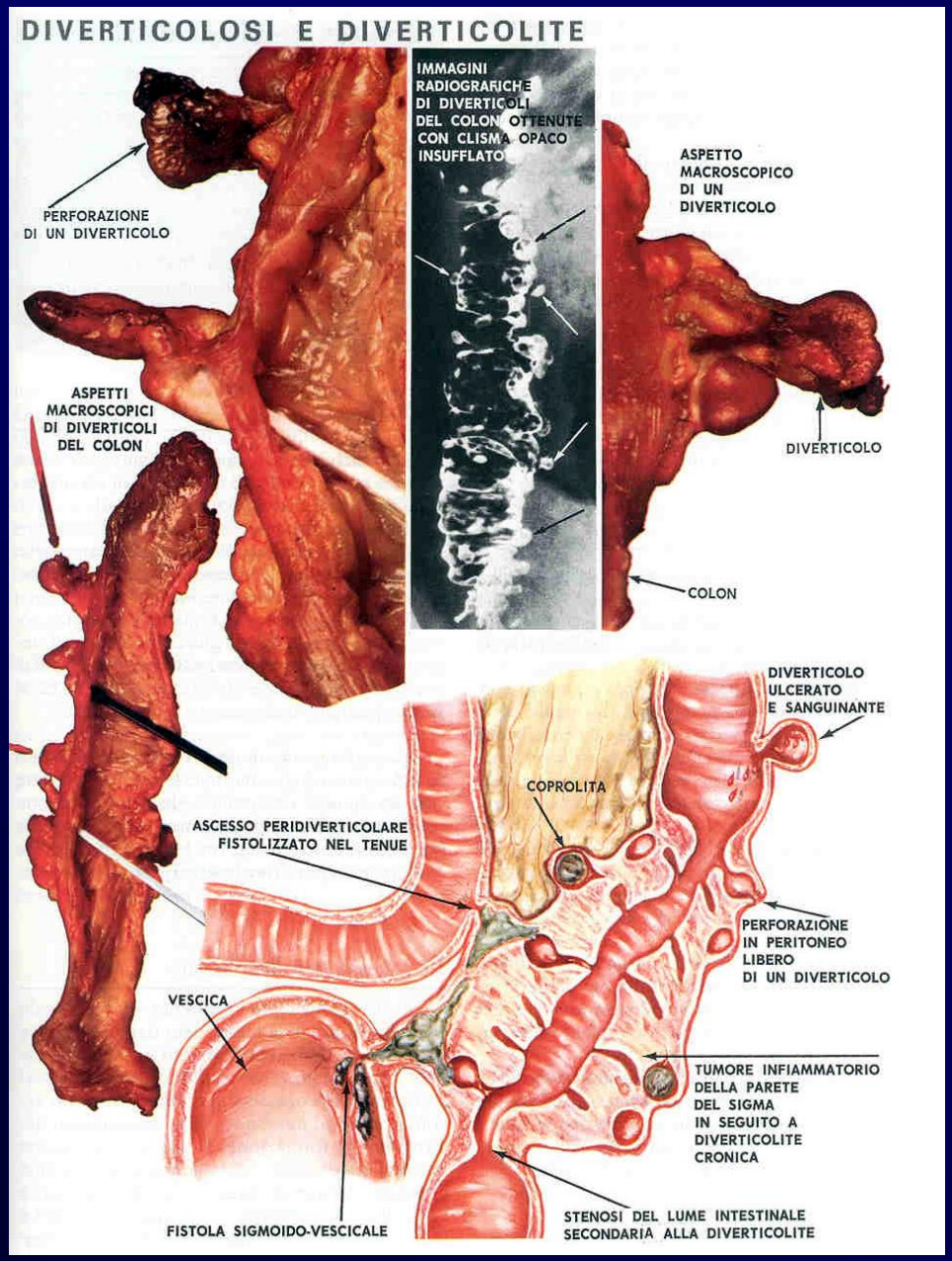

Complicazioni della diverticolosi :

- *diverticolite (sempre con microperforazione)*
- *ascessi pericolici*
- *emorragia digestiva bassa (talvolta massiva)*
- *fistolizzazione in organi contigui (vescica, vagina)*
- *stenosi con subocclusione*

Prof. Salvatore Berretta – lezioni di Clinica Chirurgica 2004

DIVERTICOLITE STENOSANTE del SIGMA

- Pone non pochi problemi di **Diagnosi differenziale**

- Endoscopista può trovare **difficoltà a passare oltre la stenosi**

Prof. Salvatore Berretta – lezioni Clinica Chirurgica 2004

Immagini TC tradizionali di Diverticolite sin.

La moderna diagnostica per immagini TC (coloscopia virtuale) consente di raccogliere informazioni sia su eventuali lesioni interne al lume colico, sia sullo spessore della parete del colon, sia su eventuali lesioni esterne extracoliche

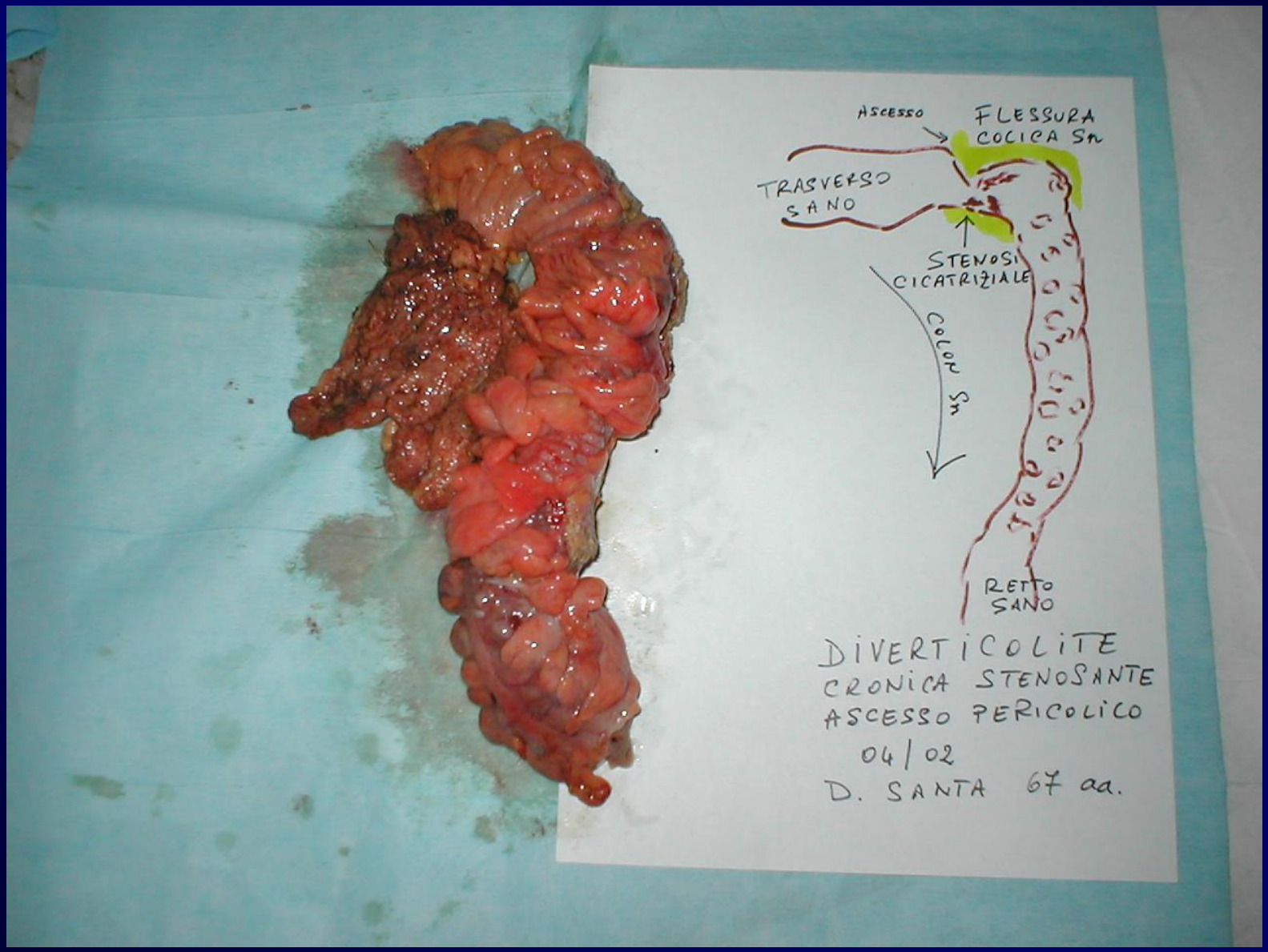

Stenosi flessura colica sin. con ascesso pericolico

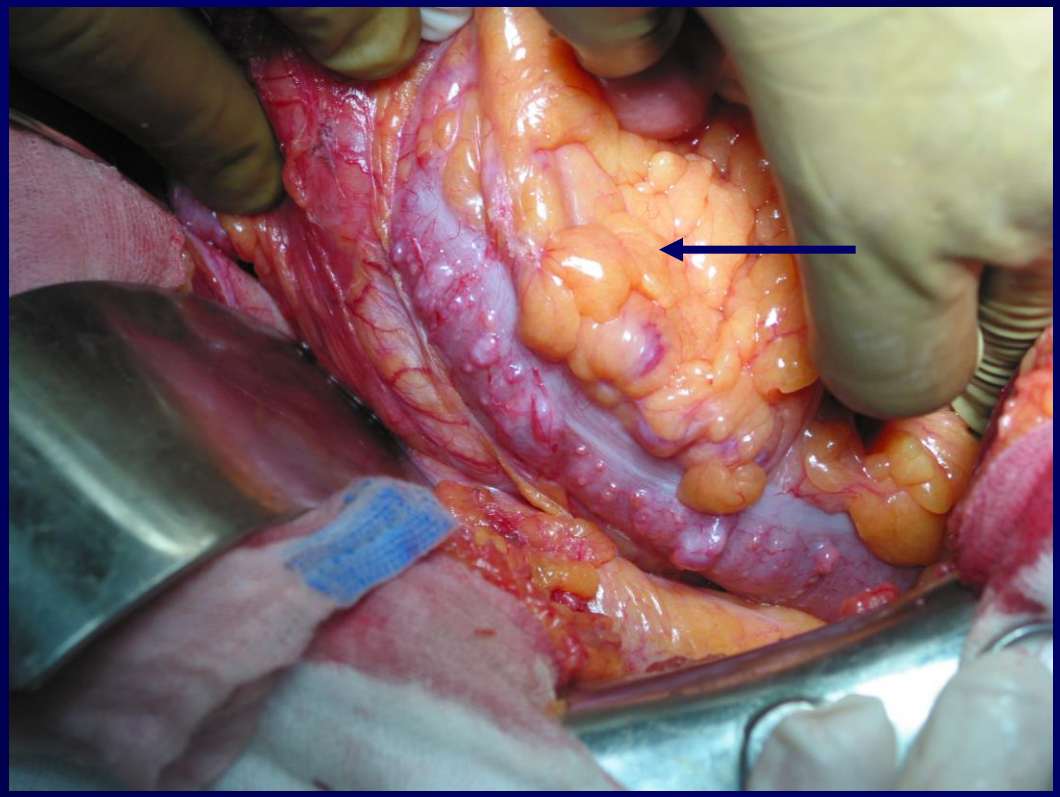

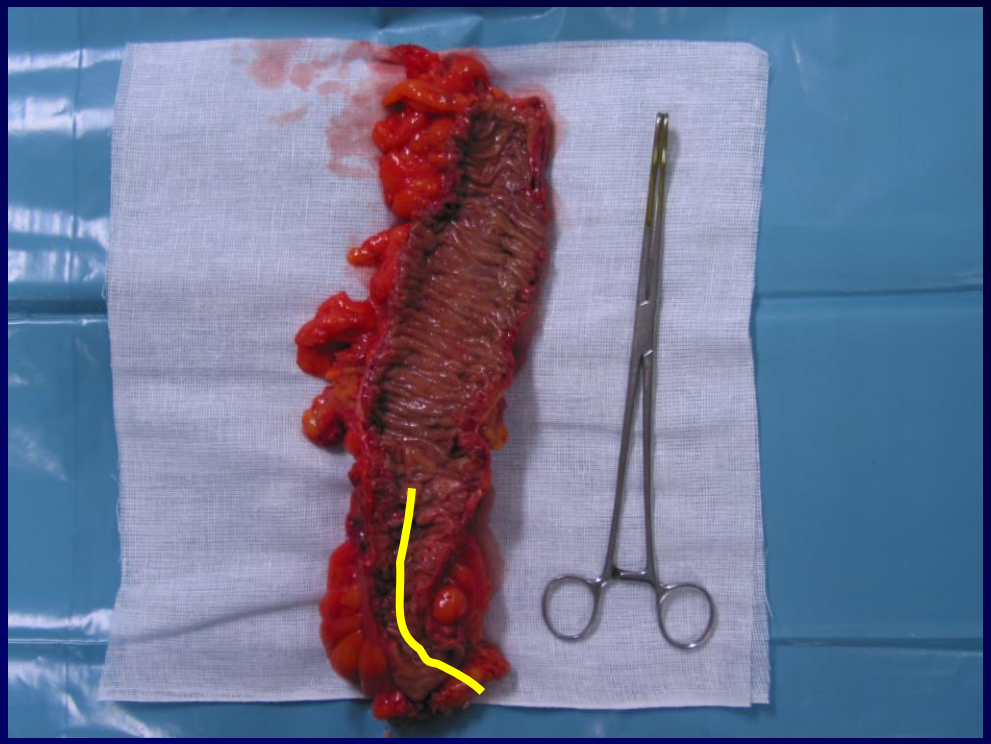

Diverticolite sin. con ascesso cronico nello spessore del meso, che appare fibrosclerotico, retratto; diverticoli sparsi sulla parete colica anche dal versante antimesenterico

lume colico ristretto

Prof. Salvatore Berretta Lez. Clinica Chirurgica 2004

Caso di stenosi segmentaria postinfiammatoria nel contesto di una diverticolite del sigma

Prof. Salvatore Berretta
Lez.Clinica Chirurgica 2004

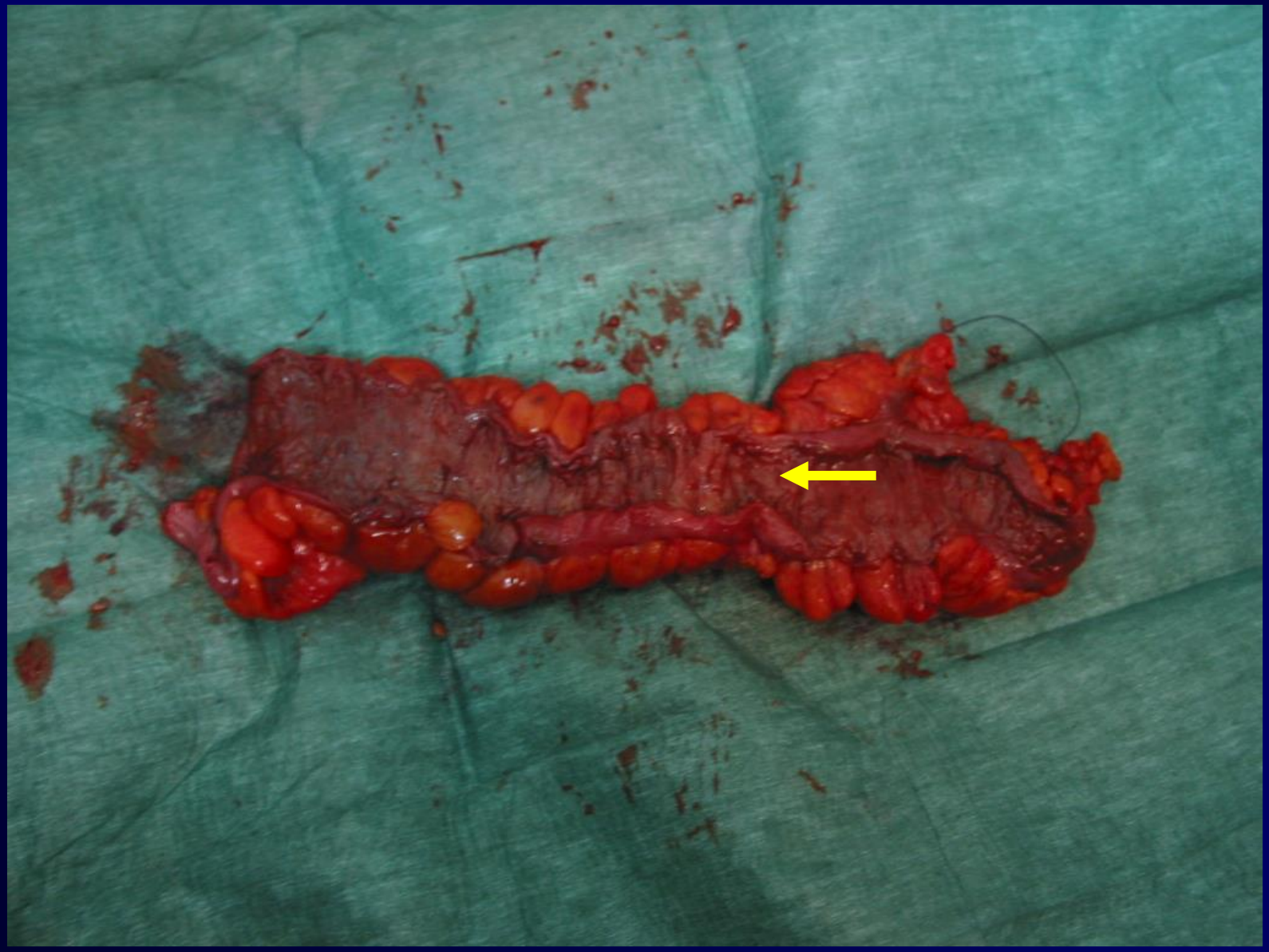

DIVERTICOLITE SIGMA ED ASCENDENTE

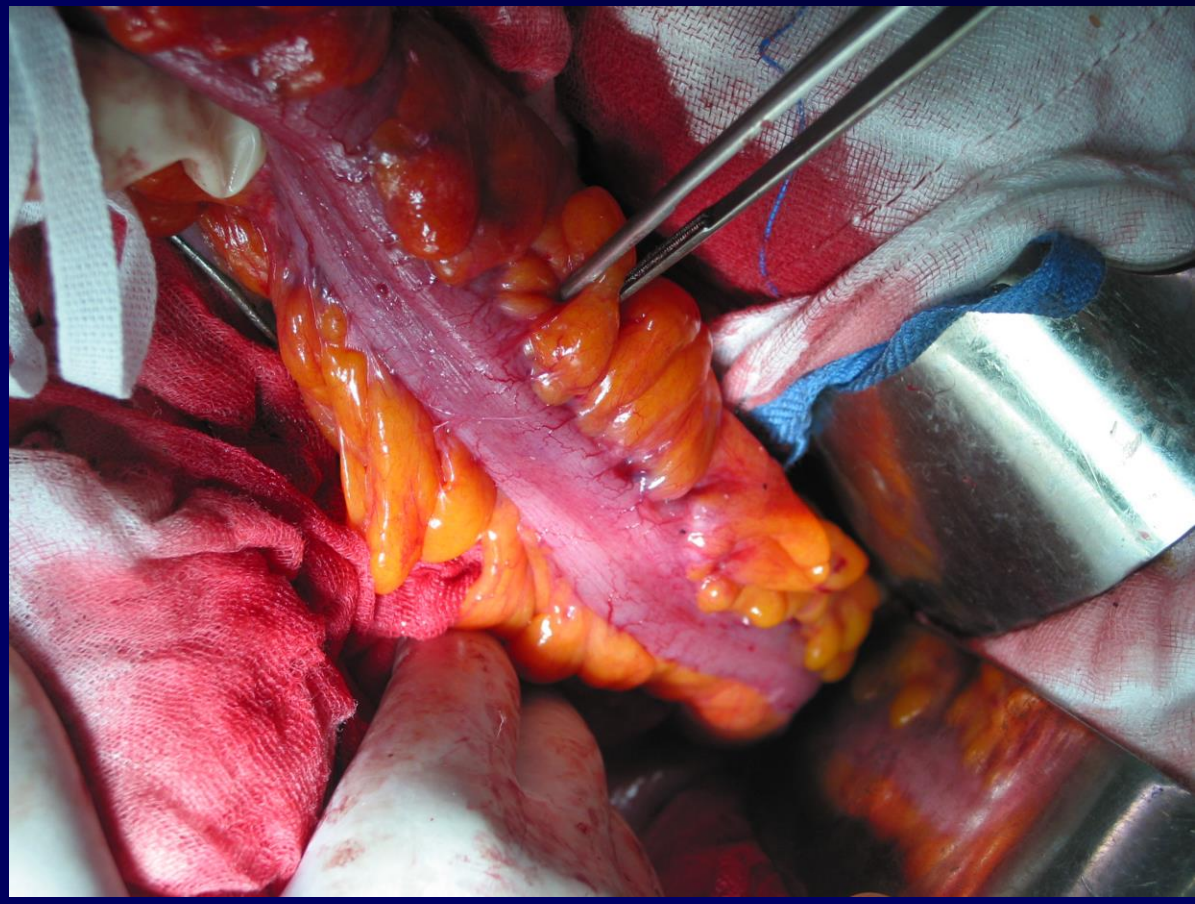

Prof. Salvatore Berretta – lezioni Clinica Chirurgica 2003

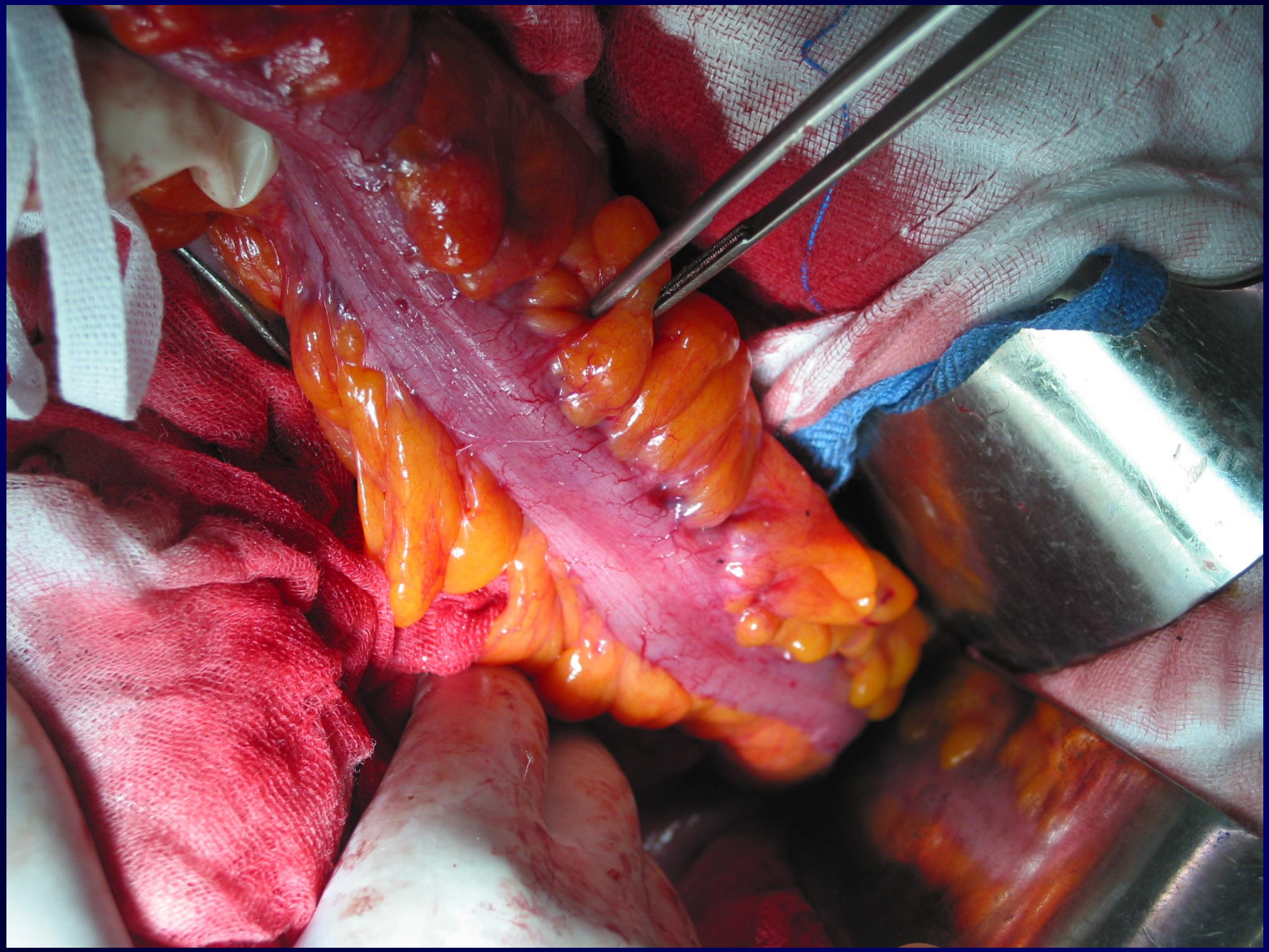

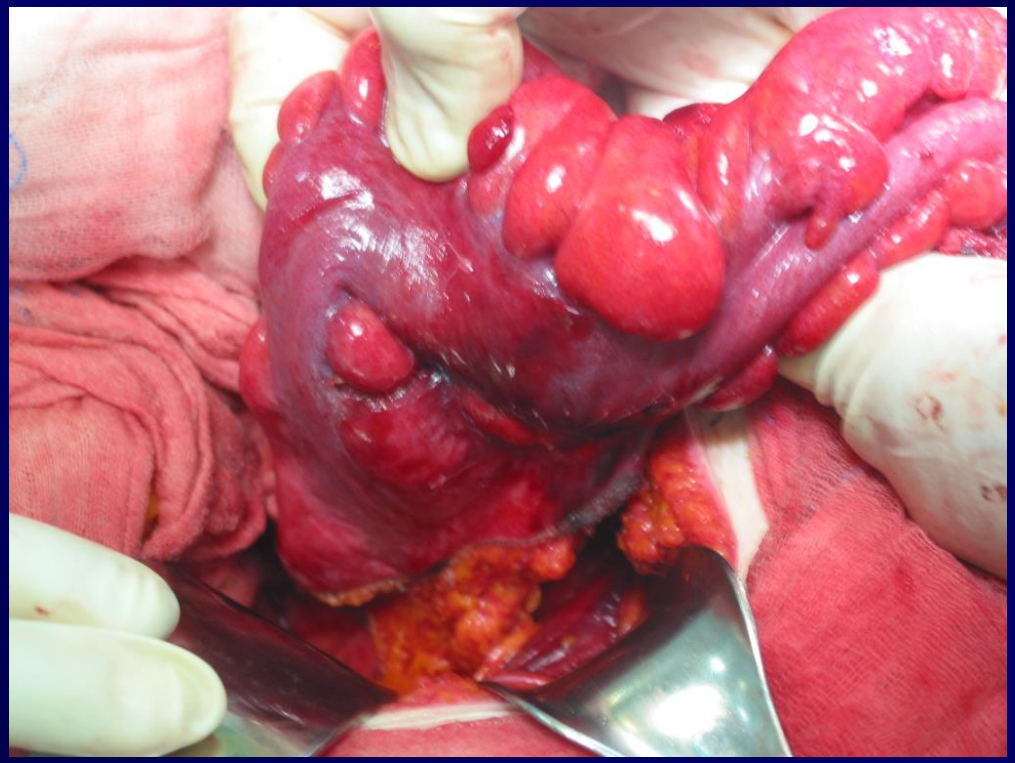

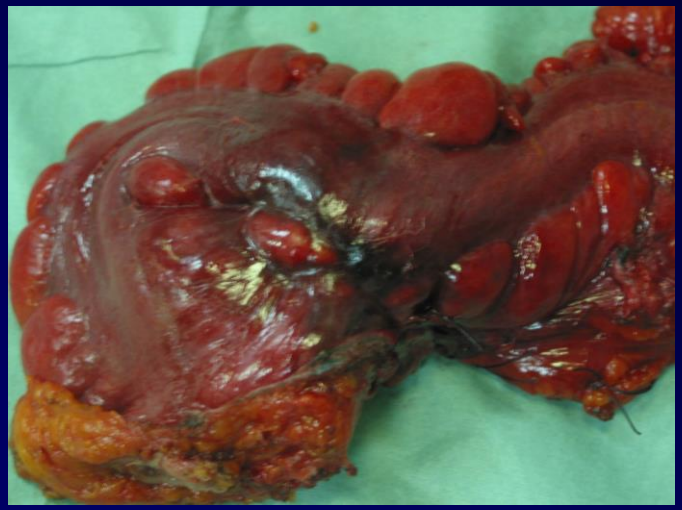

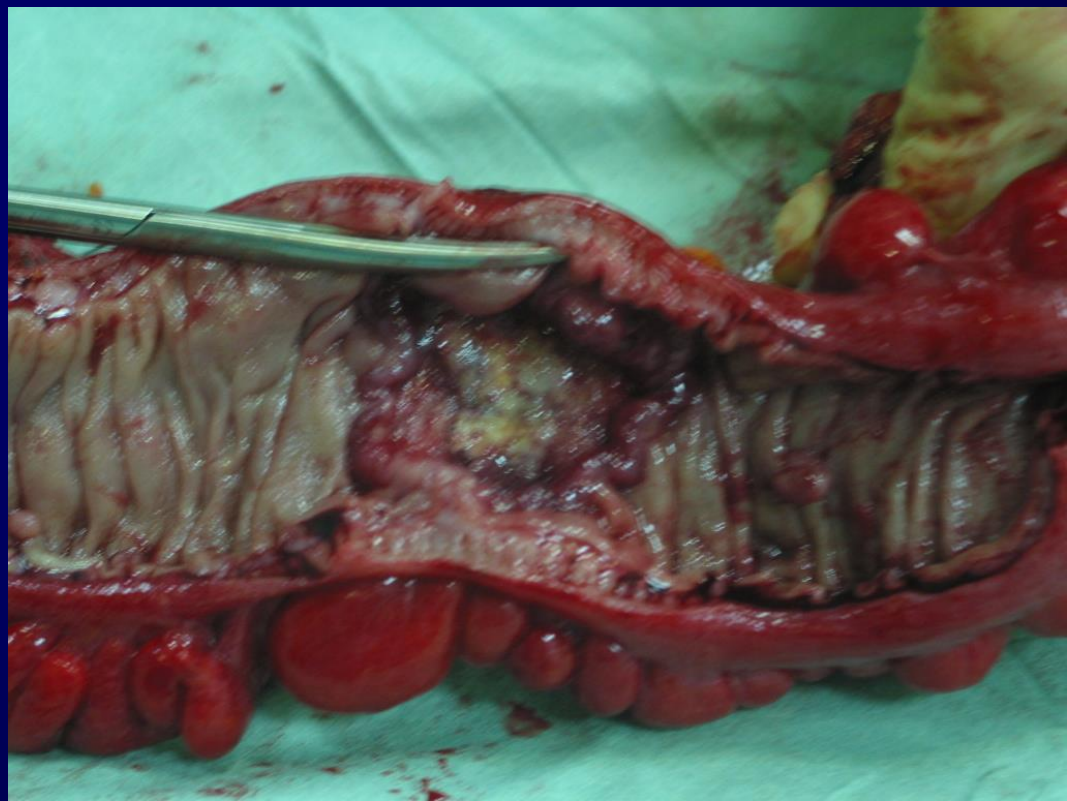

Diverticolite sigma +
K stenosante del sigma

DIVERTICOLITE del CECO *in una donna adulta mauriziana*

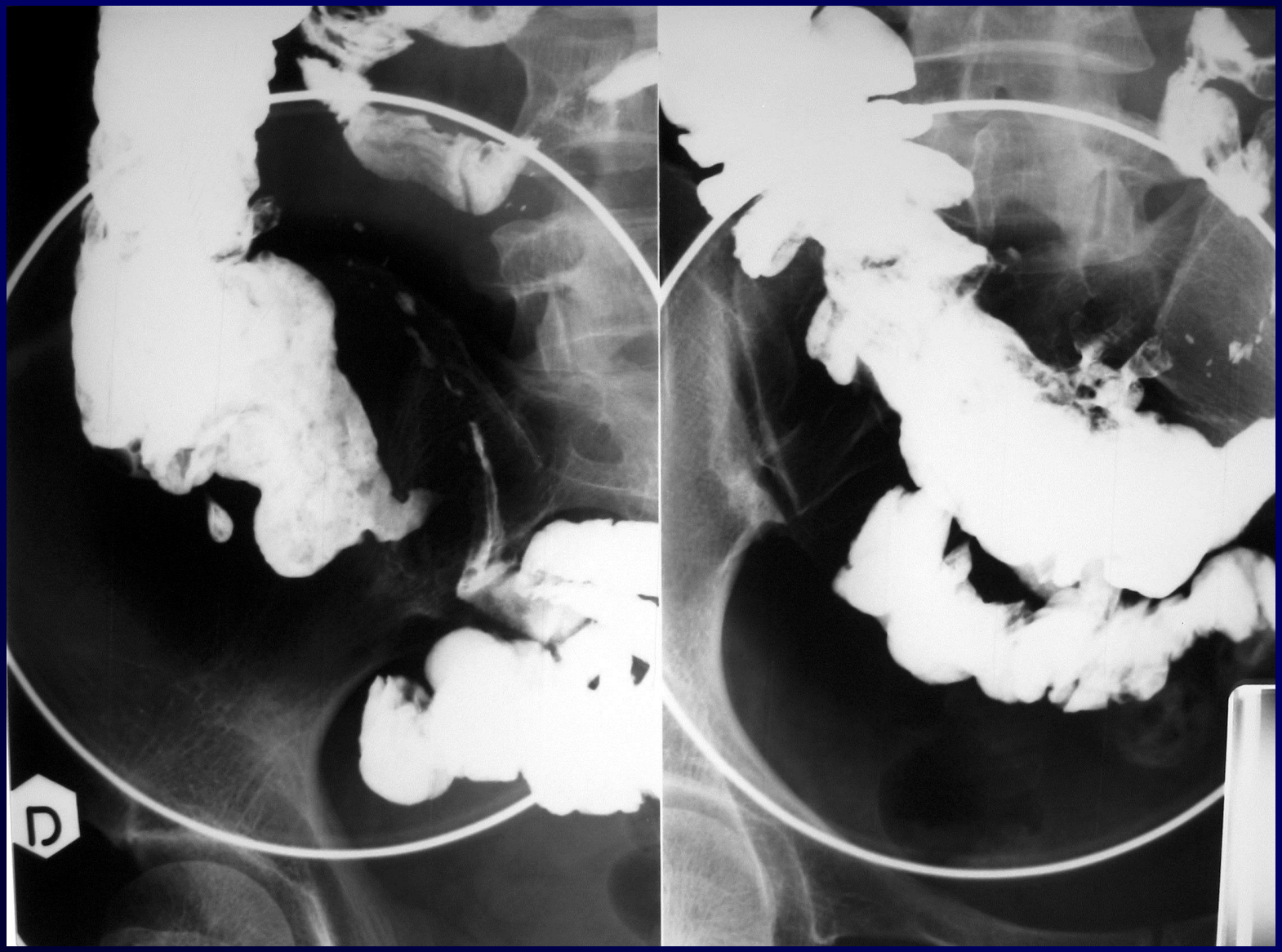

Clinicamente il quadro non è distinguibile da un'appendicite.
Il sospetto potrebbe insorgere in rapporto alla razza orientale.

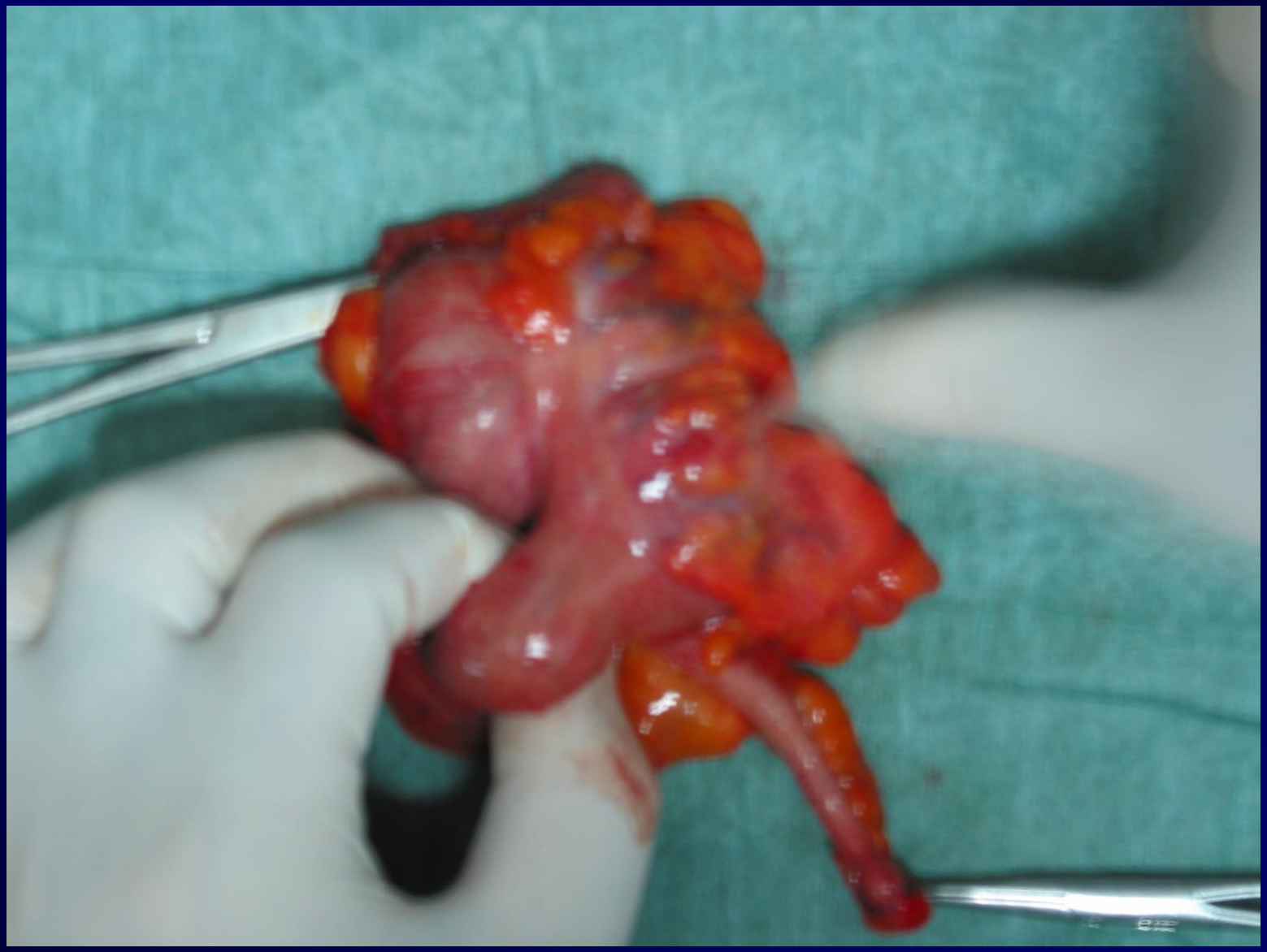

SCOLLAMENTO PARIETOCOLICO SIN.
(sono ben visibili i diverticoli a livello del sigma)

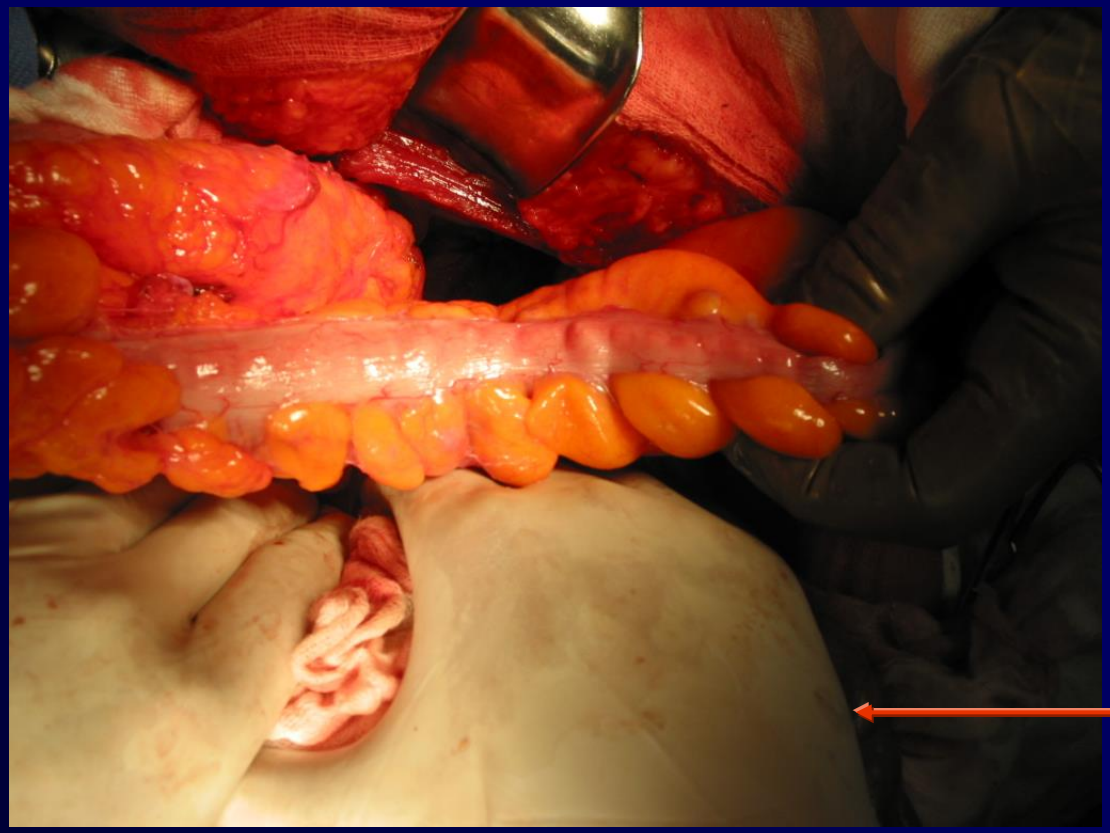

Le mani dell'aiuto divaricano verso dx la matassa del tenue avvolta e protetta con una pezza laparotomica

Preparazione verso il basso fino alla giunzione rettosigma

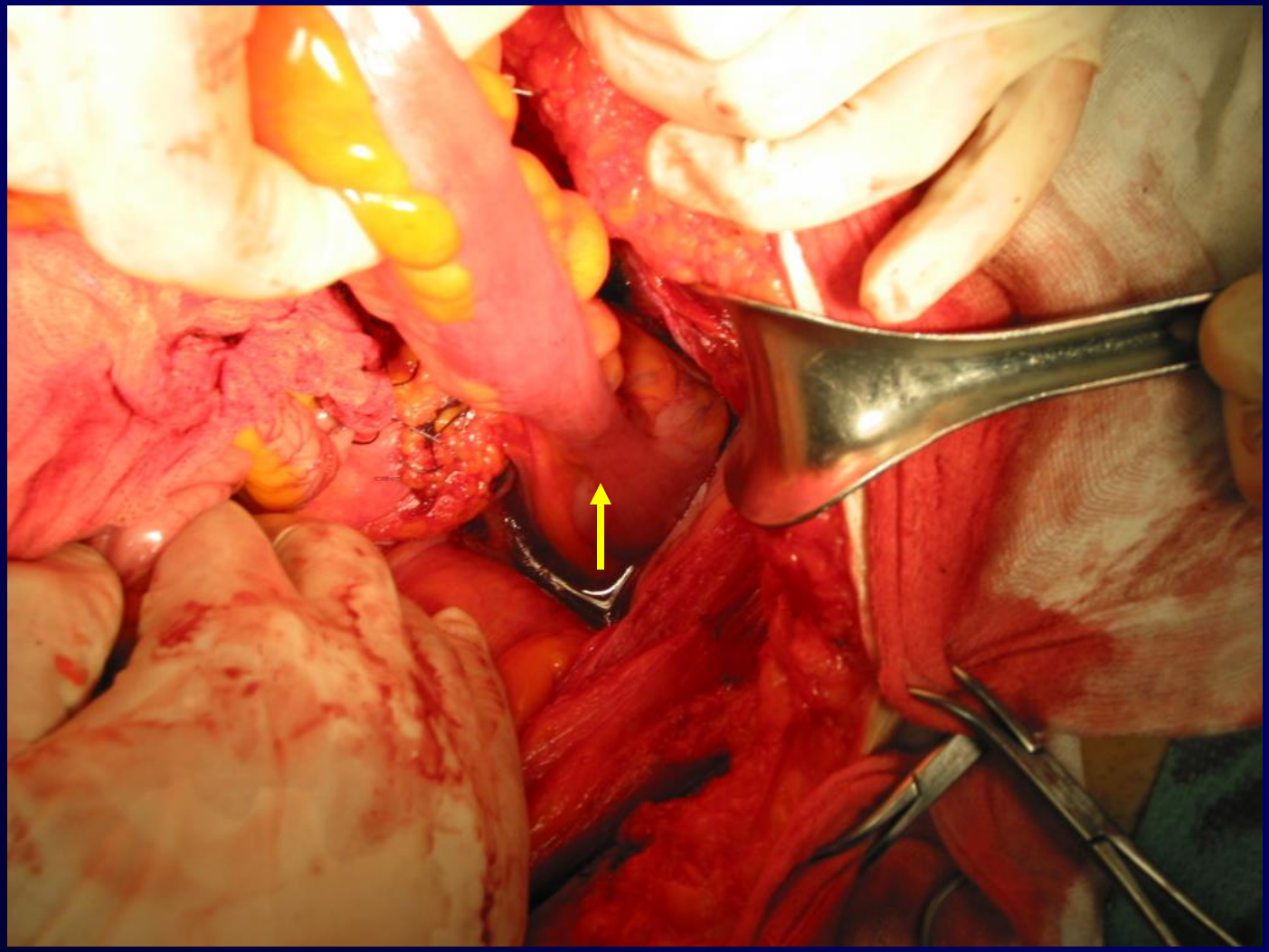

La resezione deve sempre cadere oltre la giunzione che contribuisce alla ipertensione endoluminale a monte

Prof. Salvatore Berretta – lezioni Clinica Chirurgica 2004

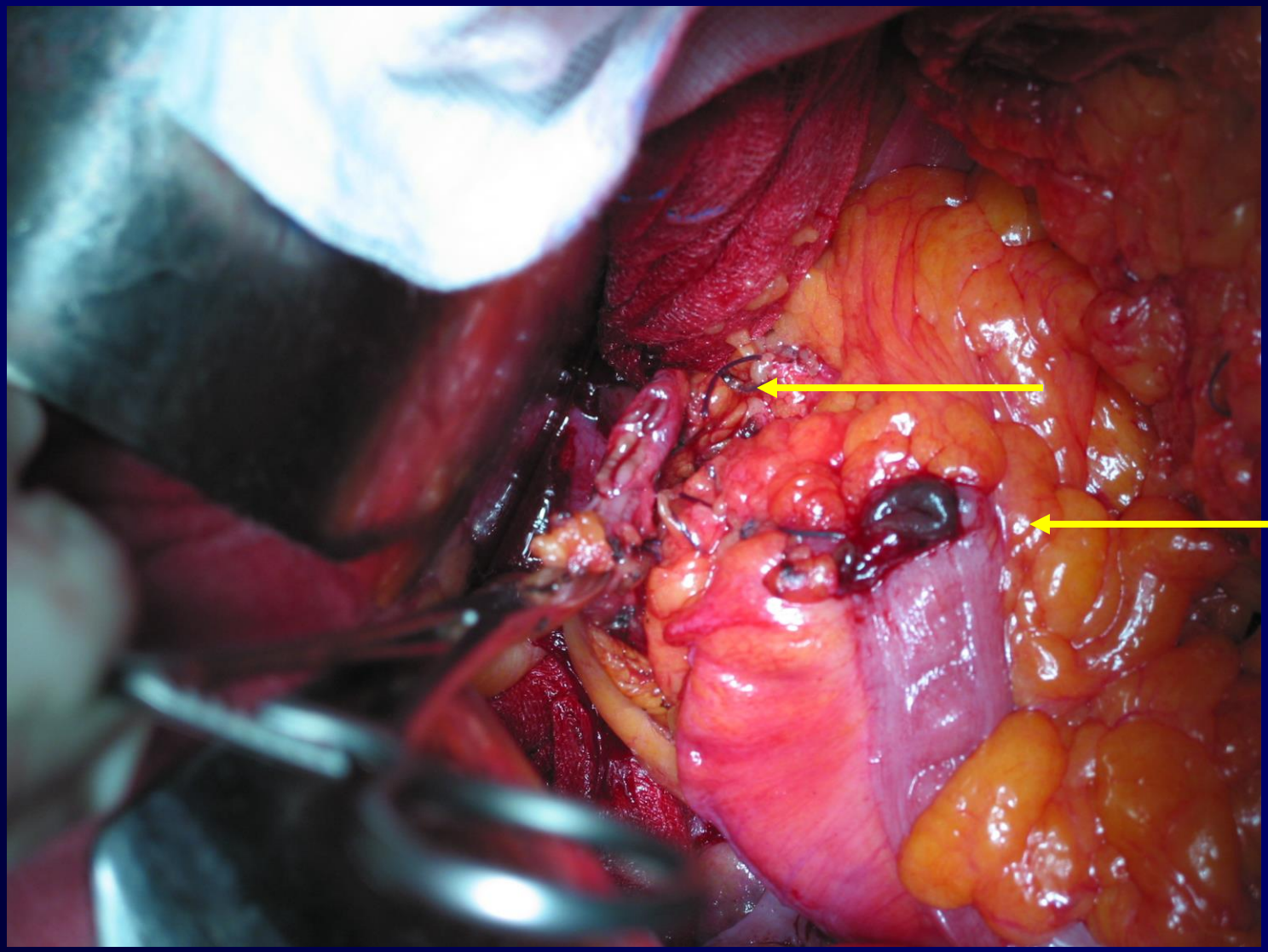

Moncone prossimale del colon

Resecato il pezzo, si preparano i monconi per l'anastomosi colorettale

AFFEZIONI COLORETTALI : emorroidi

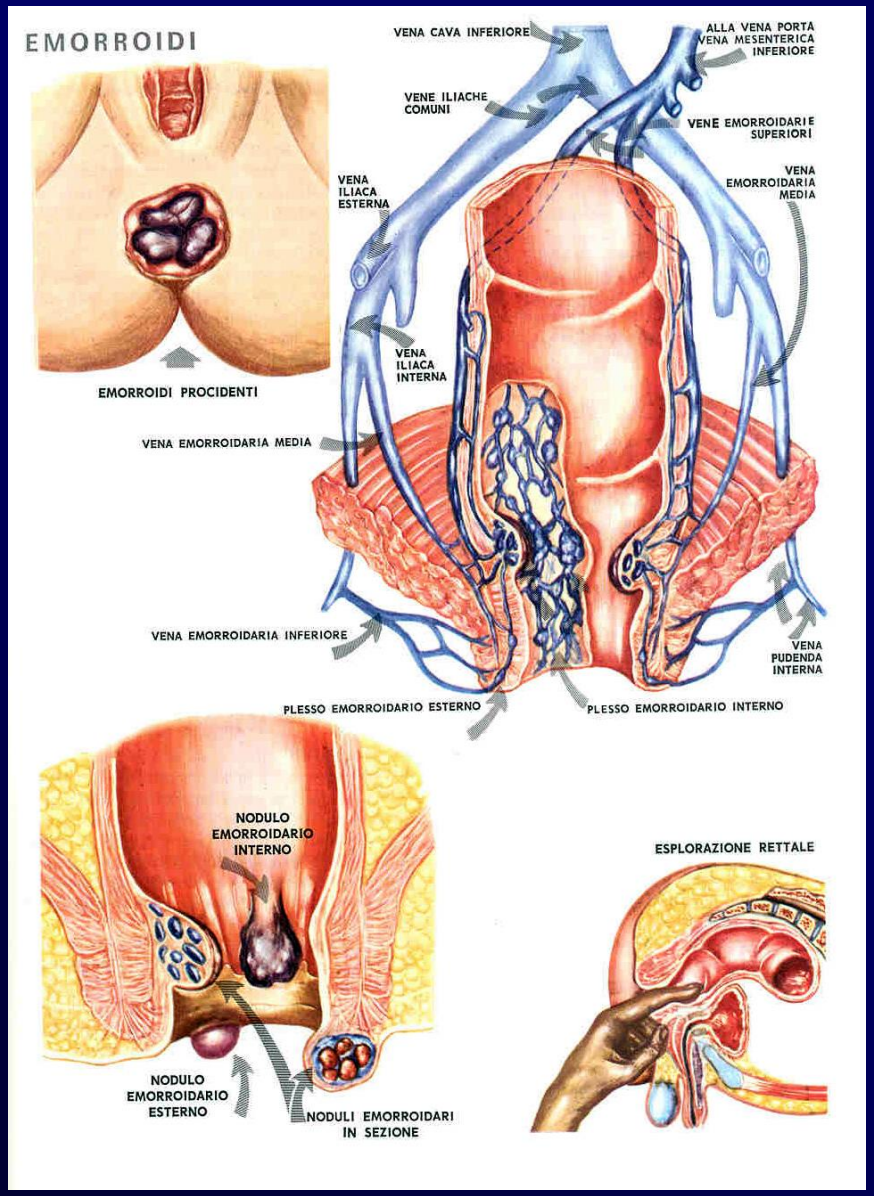

Emorroidi :

- **sindrome ad impronta emorragica**
- **sindrome ad impronta dolorosa**

diagnosi differenziale
con altre affezioni colorettali
(in particolare escludere neoplasie)

Prof. Salvatore Berretta – lezioni di Clinica Chirurgica 2004

EMORROIDI : TEORIE PATOGENETICHE

- Teoria delle varicosità per ostacolato deflusso e/o per insufficienza del sistema emorroidario
- Teoria della iperplasia vascolare per ridotto deflusso transfinterico
- Teoria dello scivolamento mucoso anorettale (x cedimento del legamento sospensorio della mucosa descritto da Parks)
- Teoria del lume anorettale ristretto (Shafik 1984)

TEORIA DELLO SCIVOLAMENTO ANALE
proposta da Parks (1956) e successivamente da Mac Lead (1983)

SFINTERE INTERNO, M. LISCIO , INNERVAZIONE AUTONOMA

SPAZIO INTERSFINTERICO

SFINTERE EST. M. STRIATO

M. LONGITUDINALE COMPLESSO CHE DECORRE NELLO SPAZIO INTERSFINTERICO E SI SFIOCCA IN BASSO A VENTAGLIO FORMANDO IL M. CORRUGATORE DELL'ANO

SFINTERE EST. FASCIO M. SOTTOCUTANEO

LEGAMENTO DI PARKS
(ispessimento della m. mucosae sotto la linea dentata che fissa solidamente l'anoderma allo sfintere liscio) . Il cedimento di suddetto legamento sospensorio della mucosa ostacola il deflusso venoso emorroidario e si rende responsabile dei sintomi; produce inoltre lo scivolamento ed il prolasso mucoso.

I plessi emorroidari sono ubicati negli spazi circumanali sottomucoso e sottocutaneo, tra loro separati dal LEGAMENTO DI PARKS

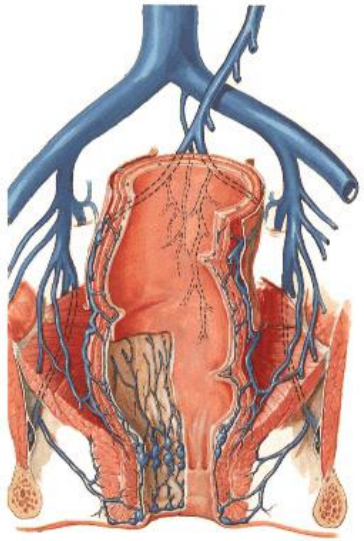

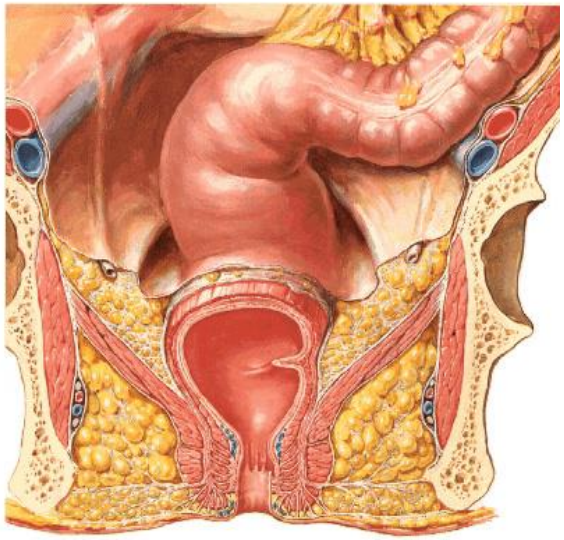

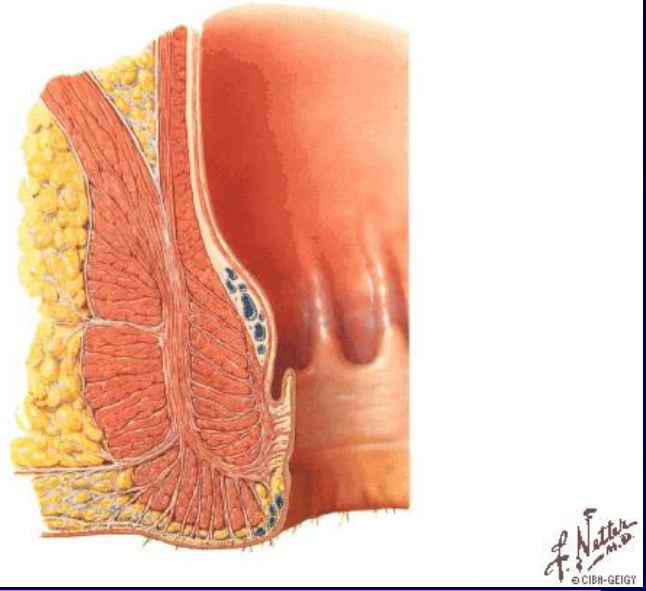

Il plesso emorroidario interno è tributario della emorroidaria sup., è ubicato a livello delle colonne del Morgagni compreso nello spazio tra mucosa e sfintere interno liscio ; in basso è delimitato dal legamento di Parks (spazio circumanale sottomucoso)

Il plesso emorroidario esterno è delimitato in alto dal leg. di Parks ed è compreso nello spazio circumanale sottocutaneo; è tributario dell'emorroidaria inferiore

CASO CLINICO :

- P. Maria, aa. 67; mielolesa per esiti di poliomielite.
- da sempre stipsi e defecazione con sforzo
- da circa 10 aa. progressivo prolasso della mucosa rettale, inizialmente intermittente, ma da 2 anni irriducibile e progressivo
- da alcuni mesi profusi sanguinamenti dopo la defecazione o per traumi da sfregamento sulla mucosa prolassata ed inoltre "soiling"

Studio diagnostico preoperatorio:

- valutazione generale, colonscopia, manometria anorettale e defecografia
- posta diagnosi di prolasso rettale mucoso, cronico, con ipotonia dello sfintere anale

INDICAZIONE CHIRURGICA avendo cura di non indebolire ulteriormente lo sfintere liscio

Il PROLASSO MUCOSO RETTALE

- **generalmente legato alle emorroidi di III-IV grado**
- **in assenza di emorroidi, è dovuto a :**
  - ipotonia sfinterica, come spesso si verifica nell'anziano
  - denervazione con ipotonia del pavimento pelvico
  - diminuita sensibilità dell'ampolla alla distensione
  - ridotta pressione anale a riposo

  In ogni caso, quale che sia la causa, la massa che si prolassa produce un persistente stimolo ipotonizzante sullo sfintere interno (sensazione di defecazione incompleta con ulteriore sforzo per defecare), che contribuisce ad accentuare la condizione di prolasso
- **Diagnosi differenziale con la sindrome del perineo discendente ed il prolasso rettale**

Emorrodi e prolasso mucoso rettale sono due condizioni che spesso coesistono e che si influenzano entrambe in negativo : il prolasso accentua e produce ostacolo al deflusso venoso, le emorroidi accentuano il fenomeno del prolasso

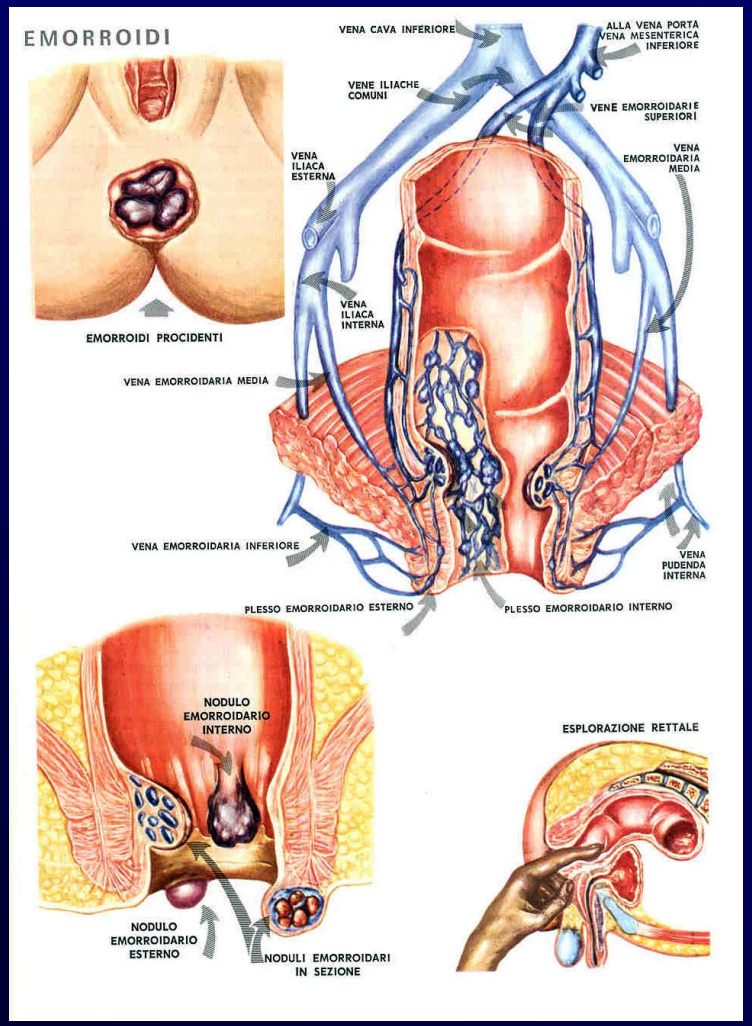

Prolasso mucoso cronico irriducibile

Prof. Salvatore Berretta – Lez. Clinica Chirurgica 2002-03

Prolasso mucoso del retto

Soggetto sesso F, 79 aa., con ipotonia dello sfintere procurata da disturbi neurologici

Prof. S. Berretta – Lezioni di Clinica Chirurgica 2003

PROLASSO RETTALE COMPLETO

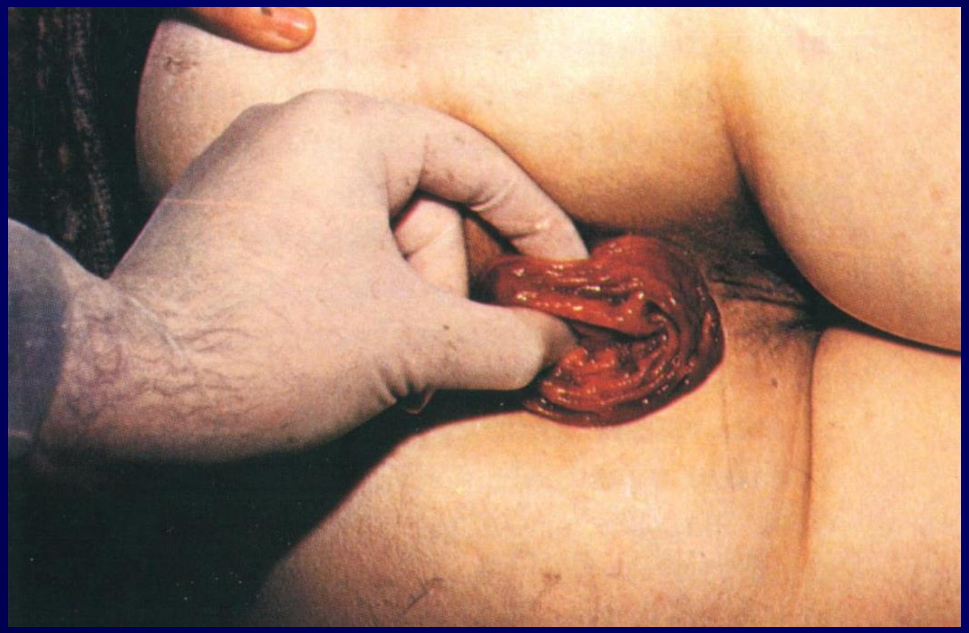

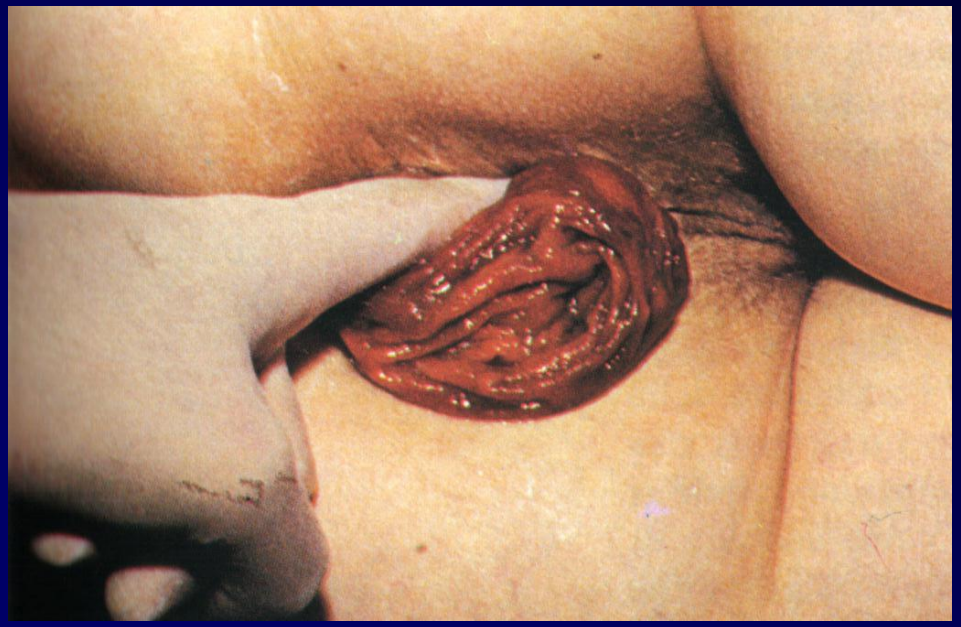

Il prolasso dell'intero cilindro rettale va differenziato dal semplice prolasso mucoso.

TRATTAMENTO DEL PROLASSO MUCOSO RETTALE

- Emorroidectomia ove il prolasso sia associato ad una componente emorroidaria
- Escissione chirurgica del cilindro mucoso prolassato, avendo cura di non resecare distalmente alla giunzione tra mucosa ed anoderma
- **TECNICHE CHIRURGICHE :**
  - **Tecnica di Milligan-Morgan**
  - **Tecnica di Whitehead**
  - **Tecnica di Longo** (correzione del prolasso emorroidario con suturatrice meccanica circolare PPH)
  - **Resezione del prolasso con suturatrice meccanica lineare TA** (dopo avere disposto in forma di triangolo il prolasso, mediante tre punti di trazione, si resecano uno per volta con la TA, i tre lati del triangolo)

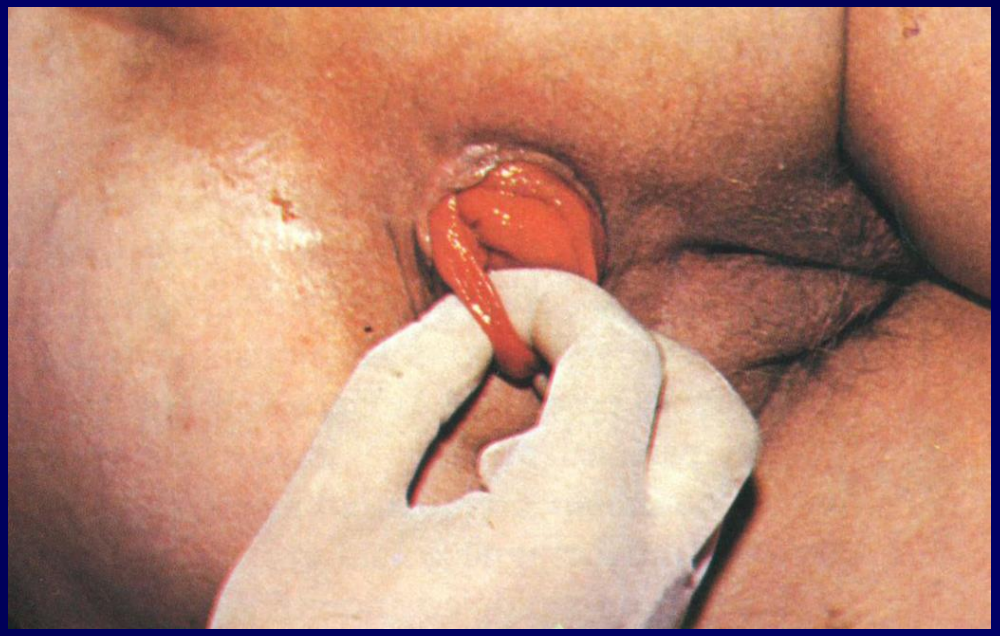

Correzione del prolasso mediante cucitrice meccanica circolare PPH secondo la tecnica di Longo

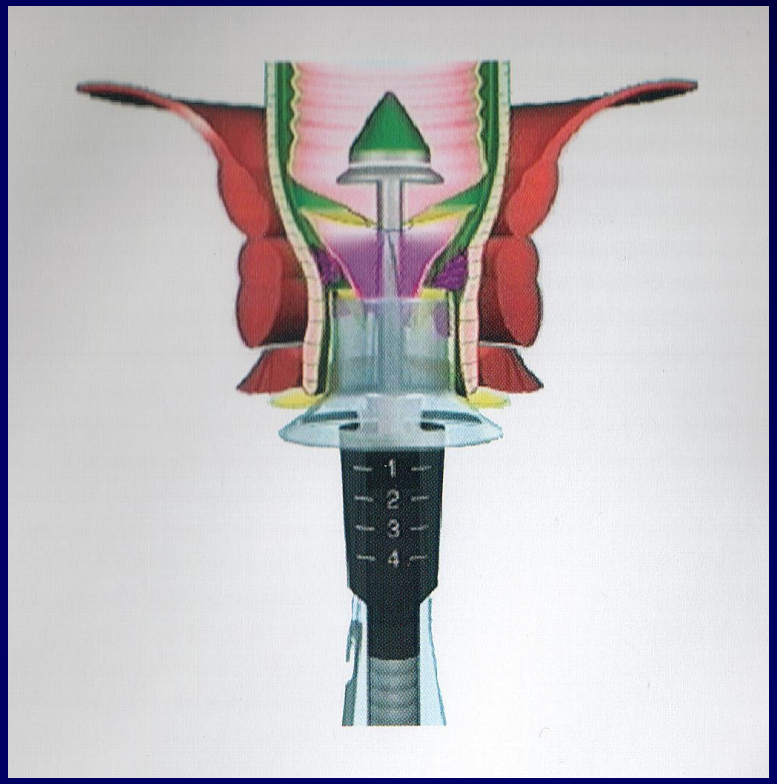

Manovra semeiologica per differenziare il prolasso mucoso dal prolasso rettale (in cui scivola tutto il cilindro rettale e non la sola mucosa).
Nella fattispecie inoltre il prolasso è riducibile per cui si presta al trattamento mediante la tecnica Longo

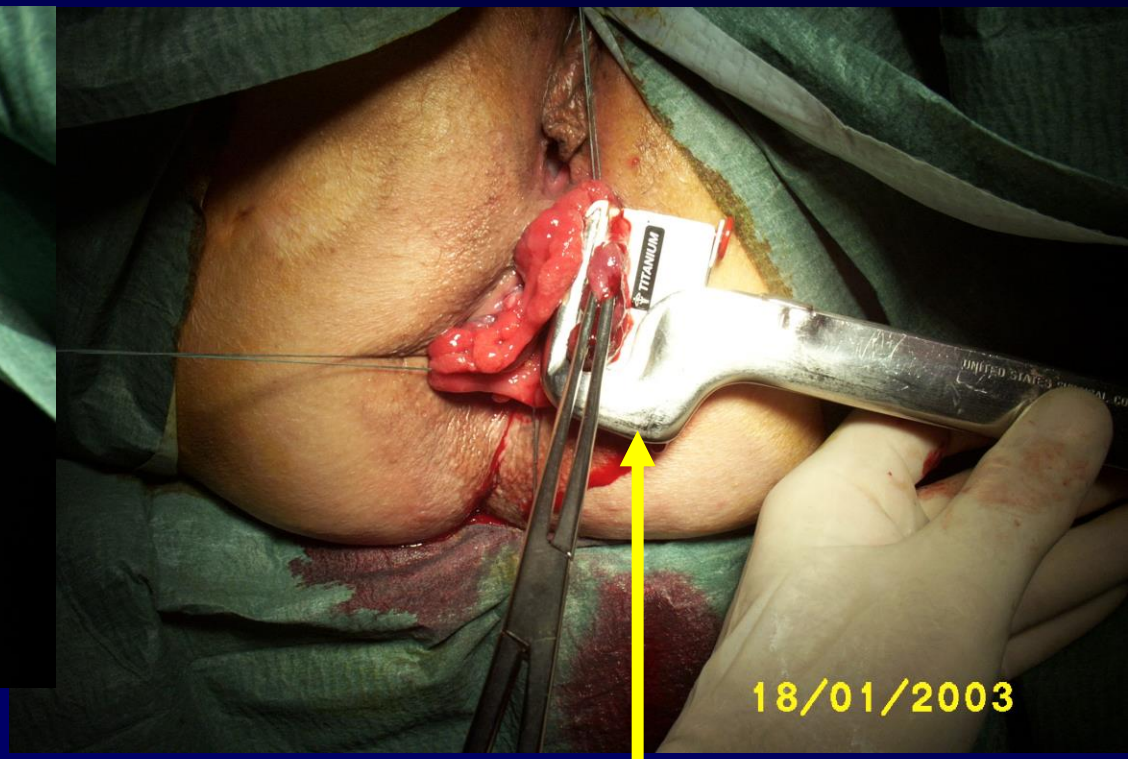

“ Triangolazione “ della mucosa prolassata mediante applicazione di 3 punti per trazione

Resezione dei tre lati del triangolo de l prolasso con la cucitrice lineare TA

Suddetta tecnica mediante la cucitrice lineare TA si addice soprattutto quando la mucosa prolassata non è agevolmente riducibile (per edema cronico)

Prof. Salvatore Berretta – Lez. Clinica Chirurgica 2004

Postoperatorio immediato

IV giornata Postoperatoria

CASO CLINICO DI PROLASSECTOMIA MUCOSA RETTALE MEDIANTE cucitrice meccanica lineare TA

Prof. Salvatore Berretta – Lez. Clinica Chirurgica 2004

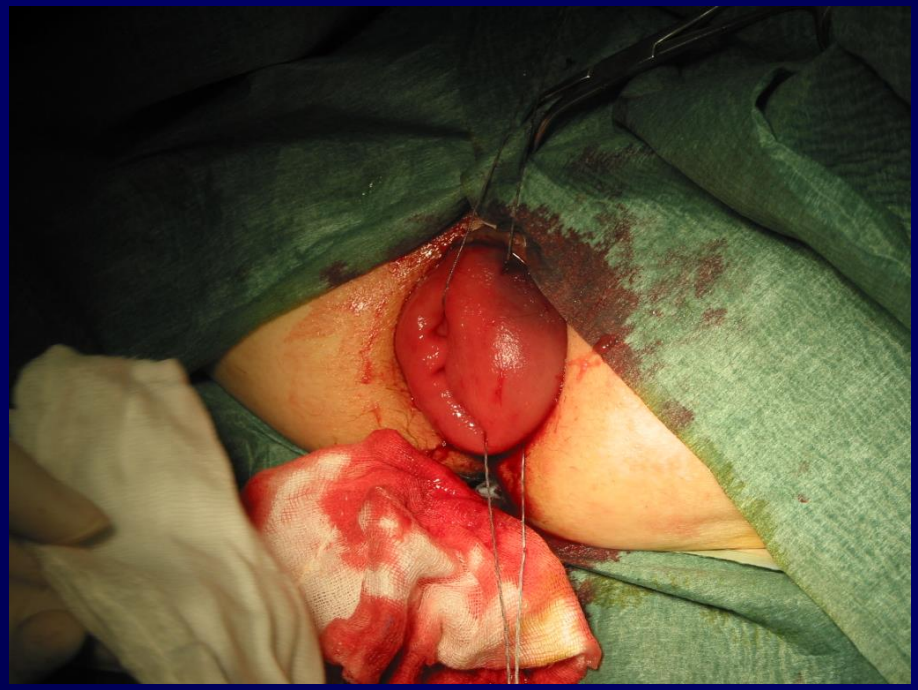

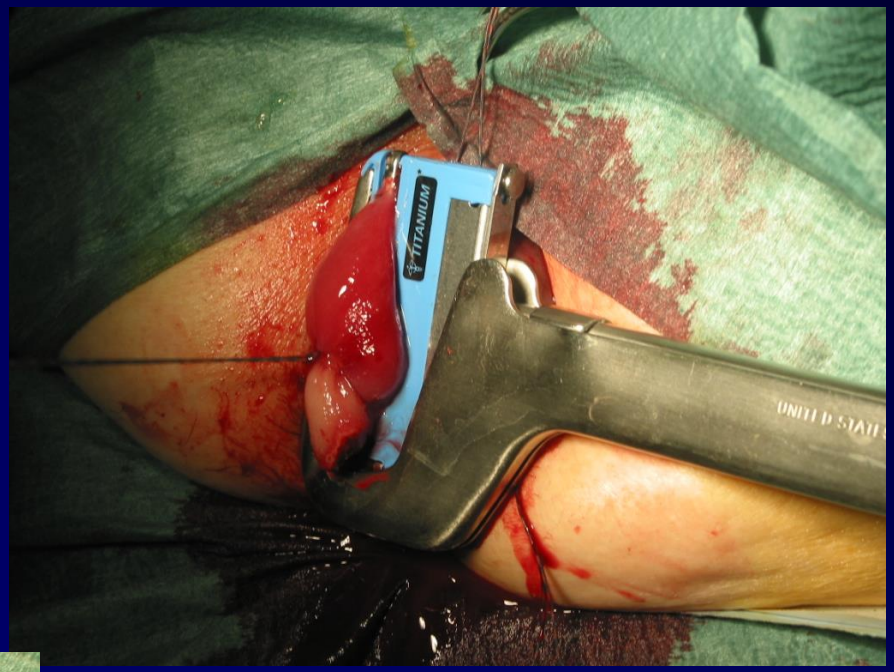
TITANIUM

Emorroidectomia sec. Milligan-Morgan (modificata)

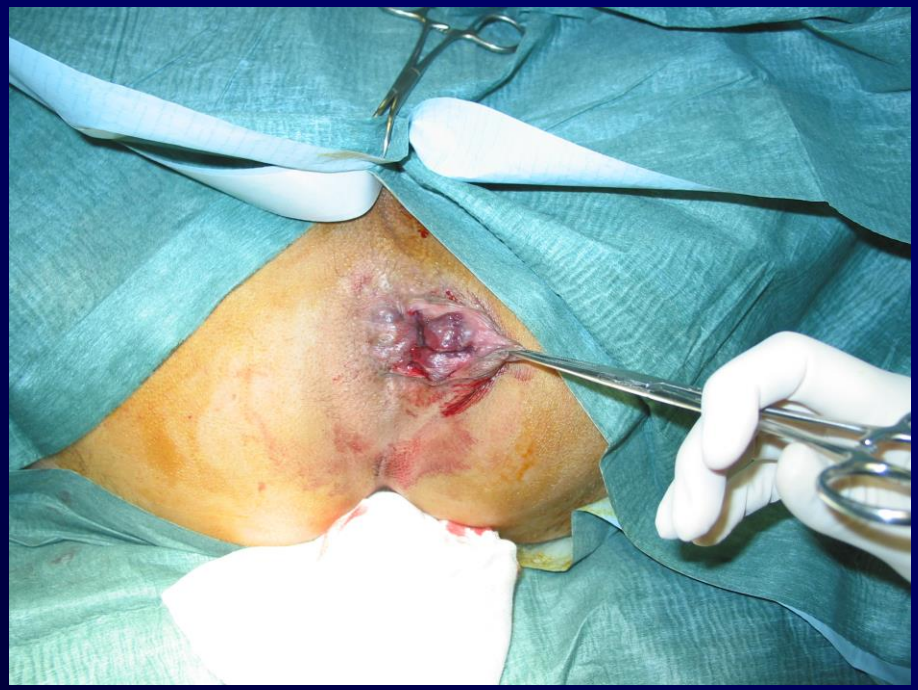

Prof. S. Berretta – Lezioni di Clinica Chirurgica 2004

Legatura e sezione del peduncolo laterale sin con cucitrice lineare TA; chiusura dei margini sec. Ferguson

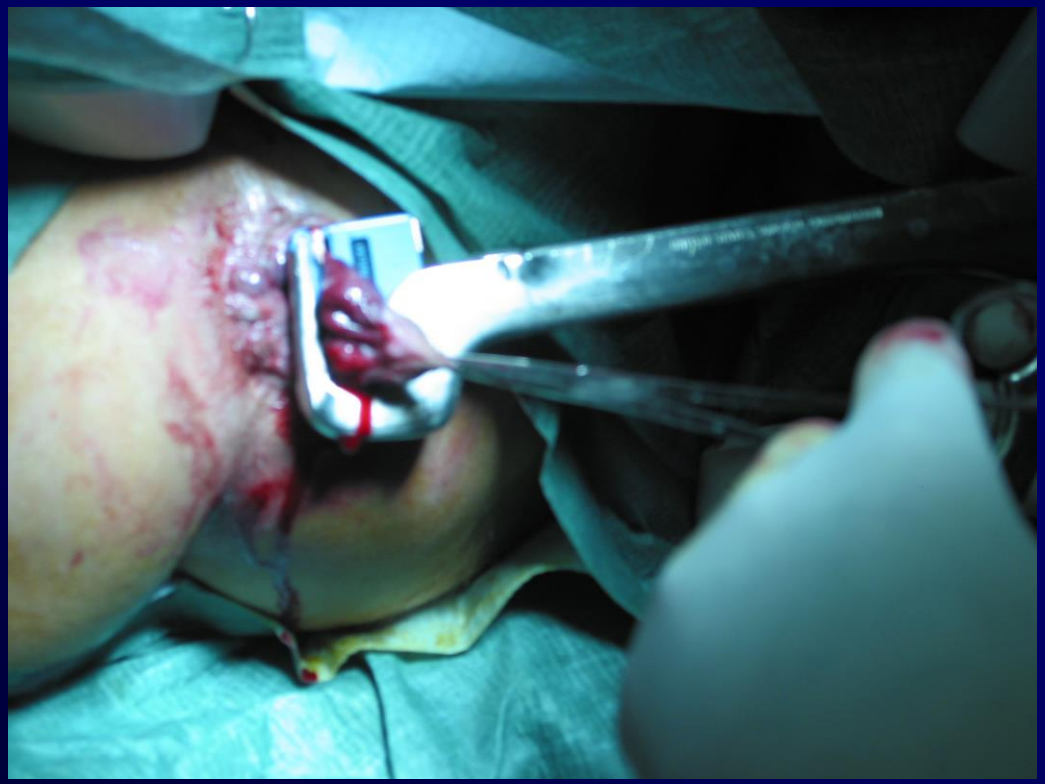

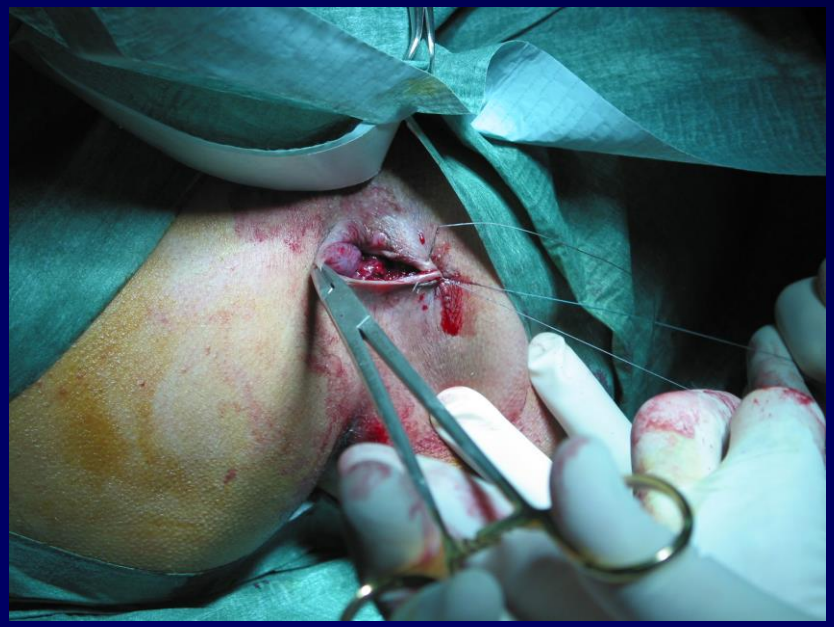

Prof. S. Berretta – Lezioni di Clinica Chirurgica 2004

Legatura e sezione preventiva, in maniera tradizionale del peduncolo posteriore destro

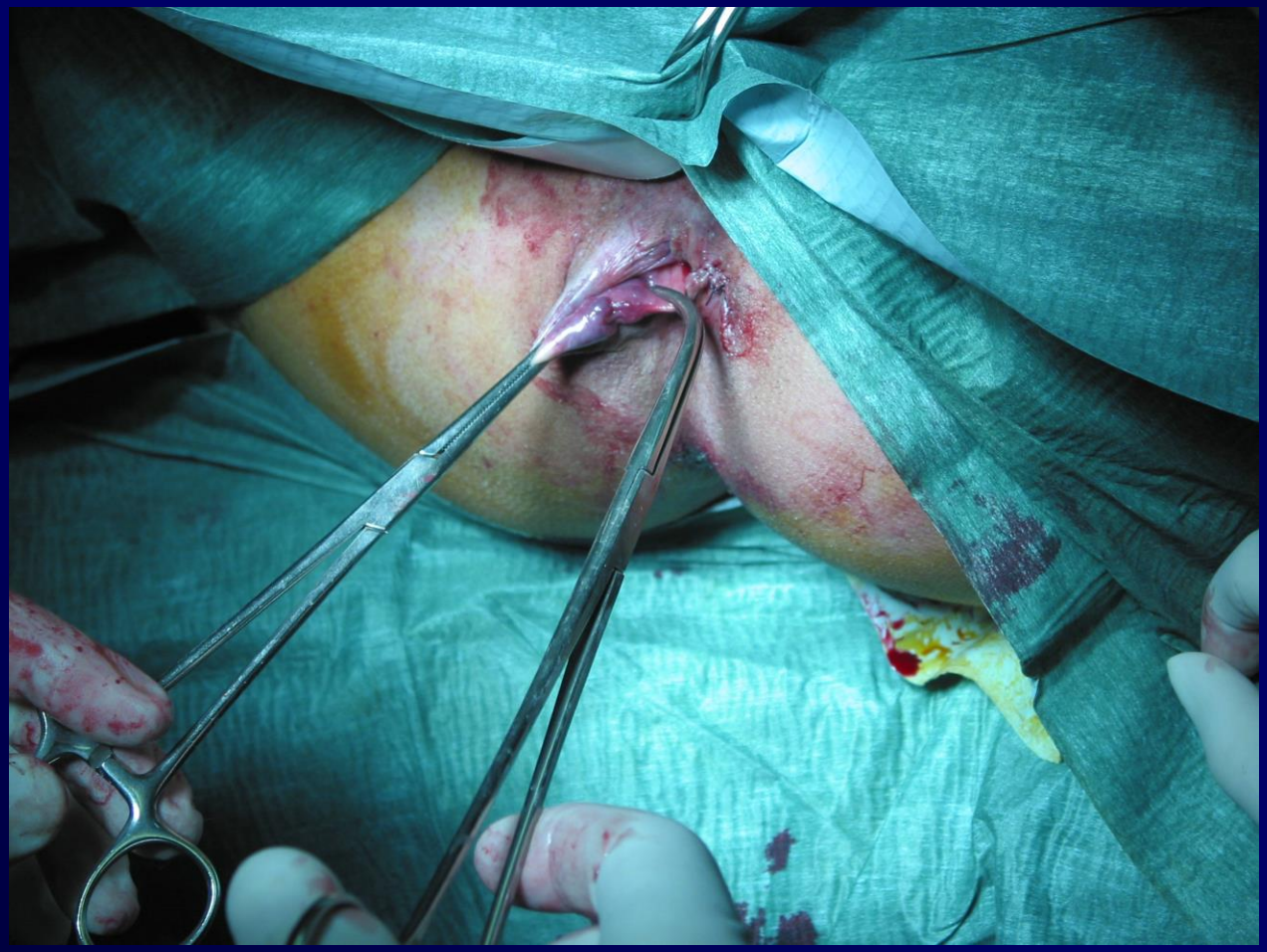

Legatura e sezione preventiva, in maniera tradizionale, del peduncolo anteriore destro

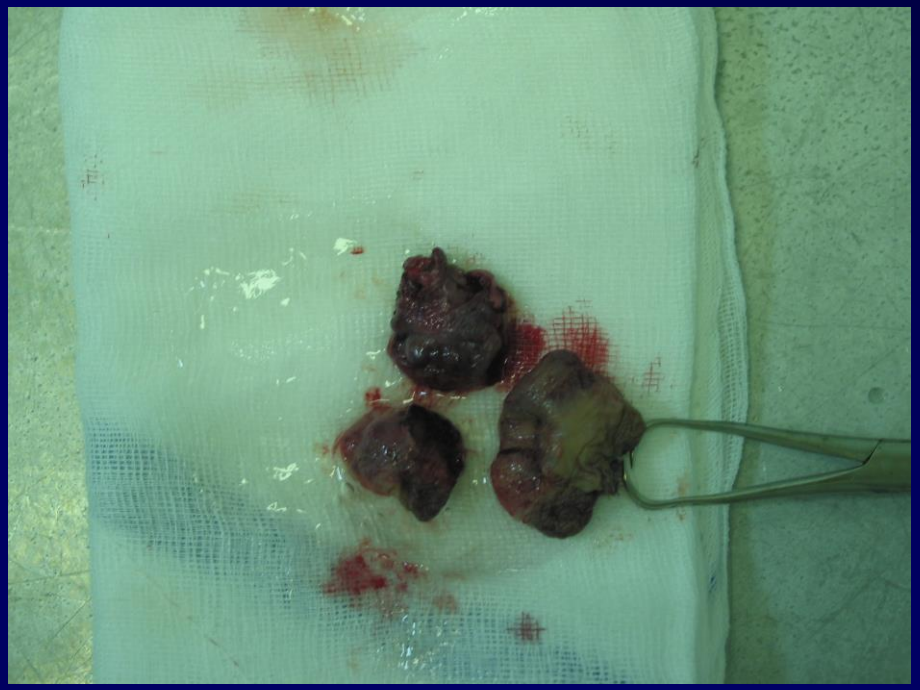

AFFEZIONI COLORETTALI : fistole perianali

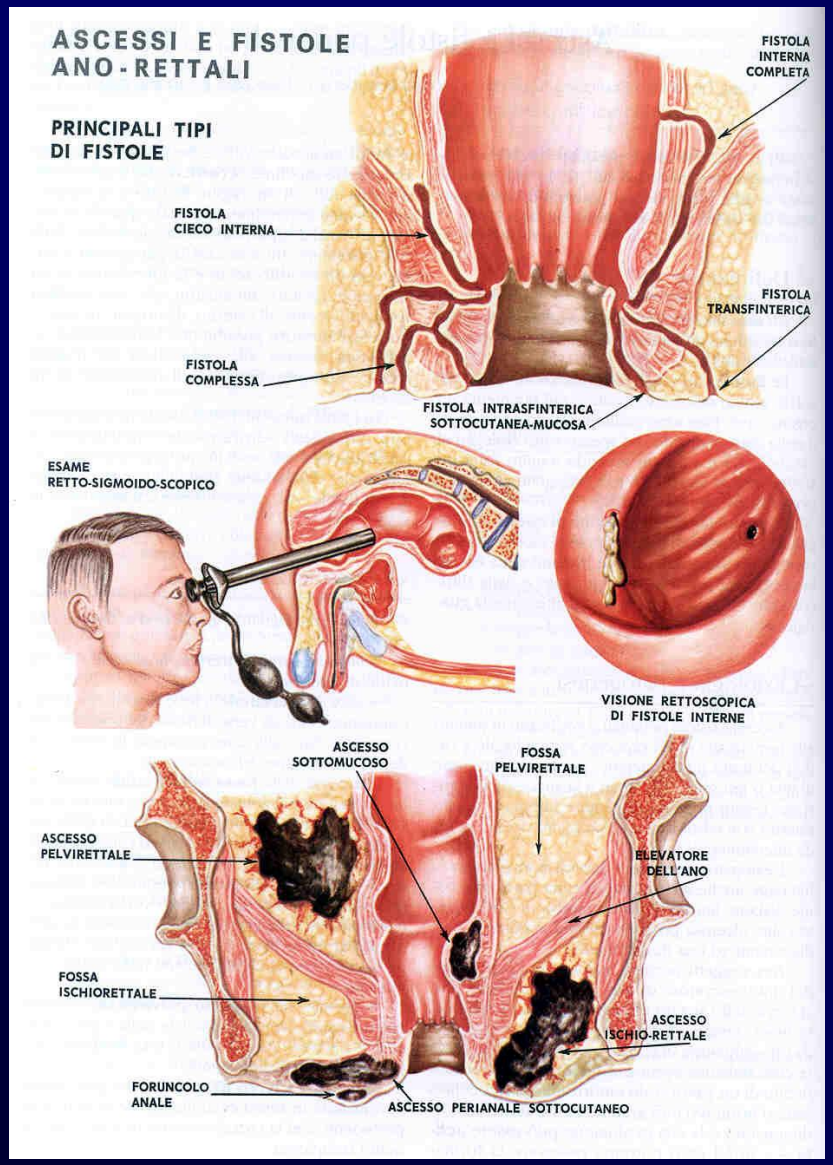

Regola di Goodsale

Il decorso del tragitto varia a seconda che il tramite interessi la metà anteriore o posteriore dell'ano

metà anteriore

ANO

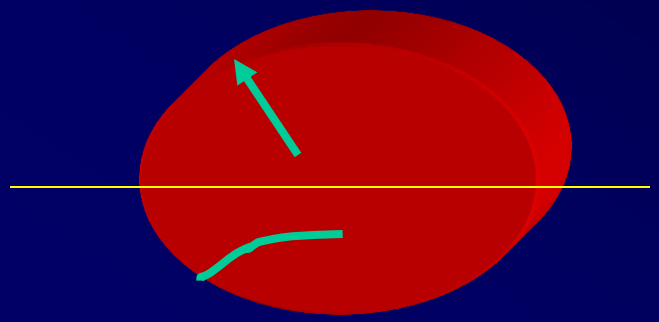

metà posteriore

Prof. Salvatore Berretta – lezioni di Clinica Chirurgica 2004

LE COLOSTOMIE

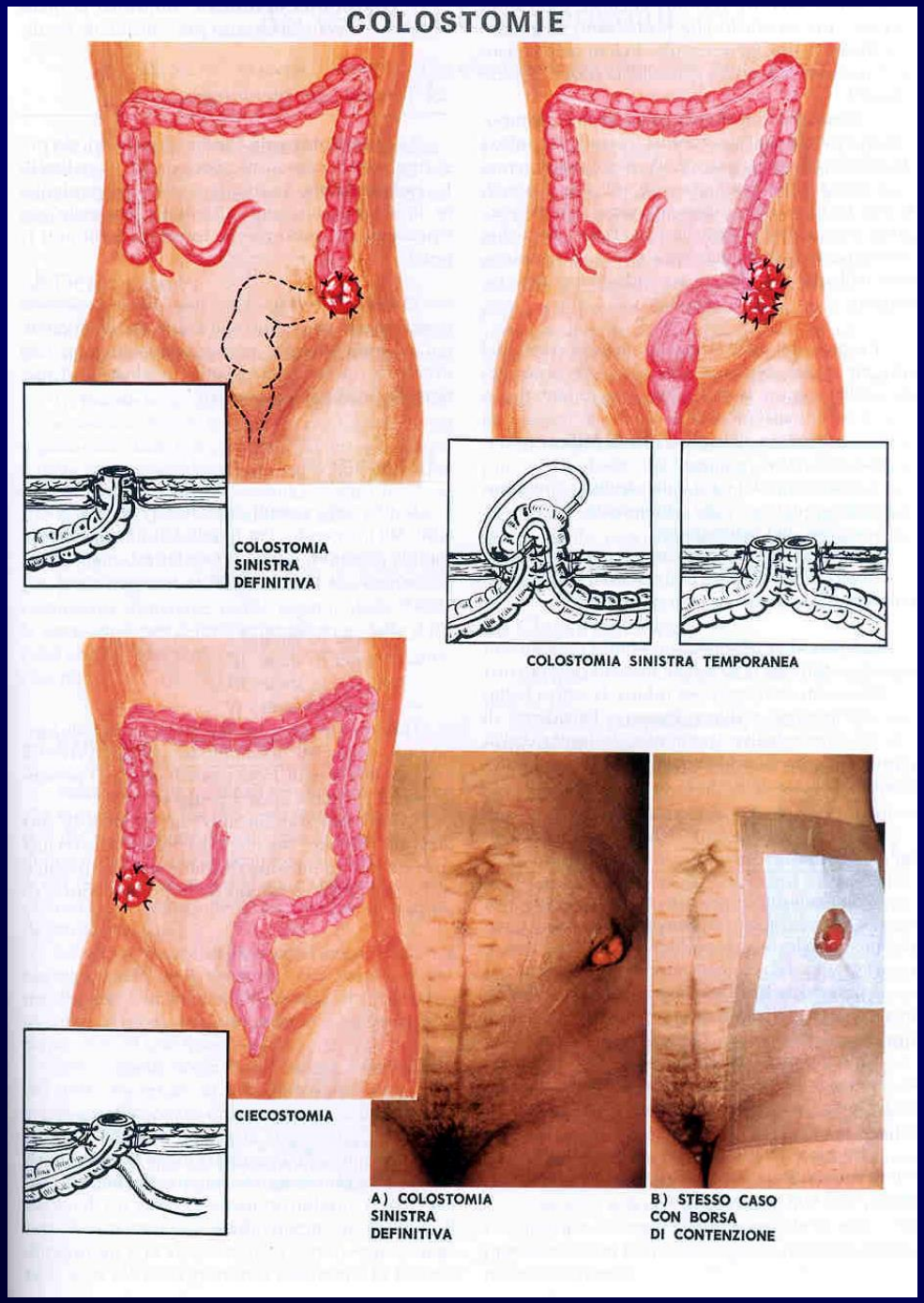

Prof. Salvatore Berretta – lezioni di Clinica Chirurgica 2004

AFFEZIONI COLORETTALI : colite ulcerosa

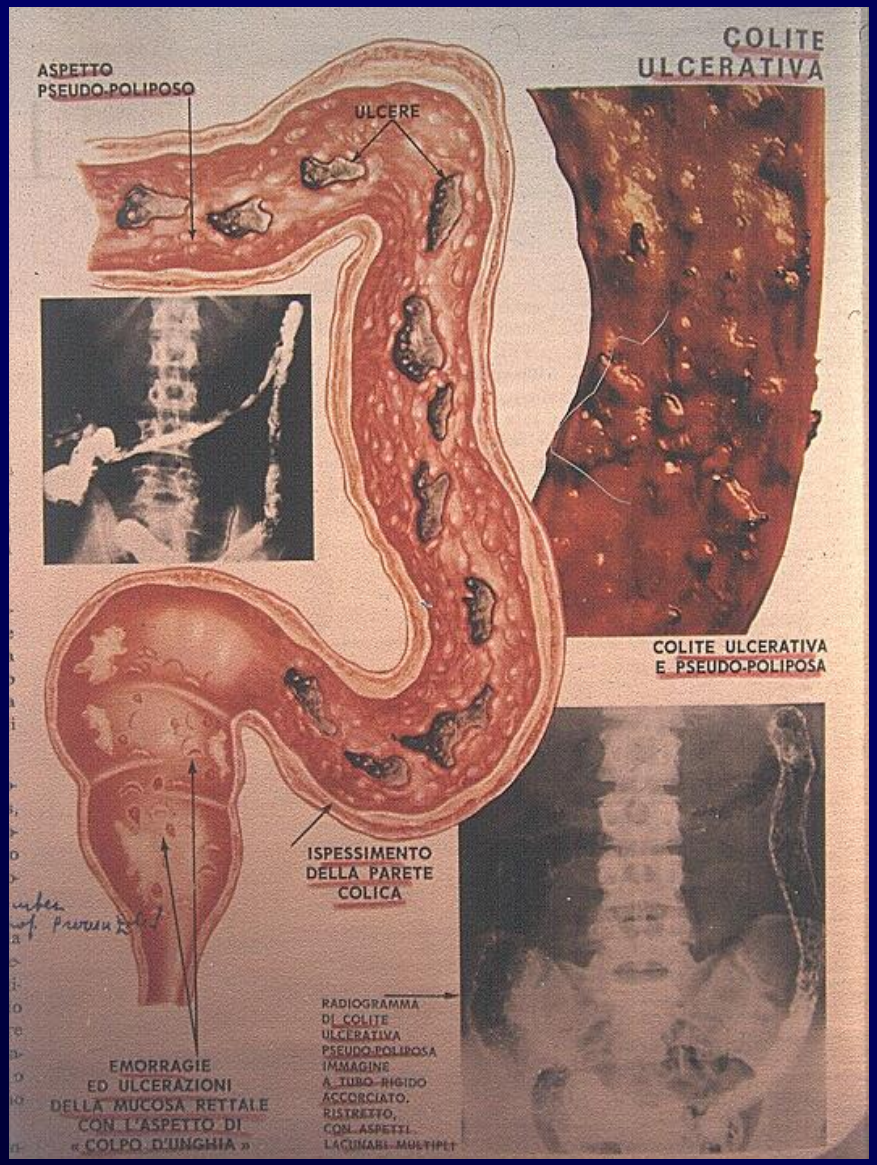

Prof. Salvatore Berretta – lezioni di Clinica Chirurgica – 2004

AFFEZIONI COLORETTALI : colite ulcerosa

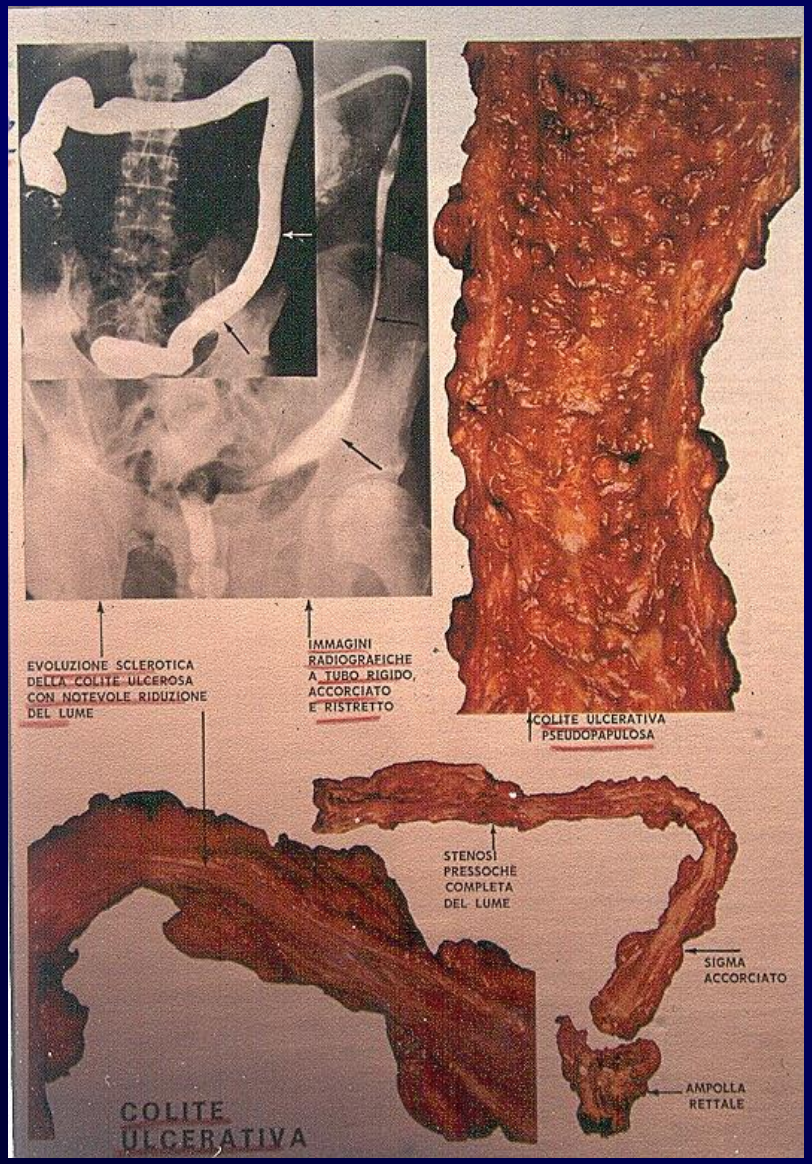

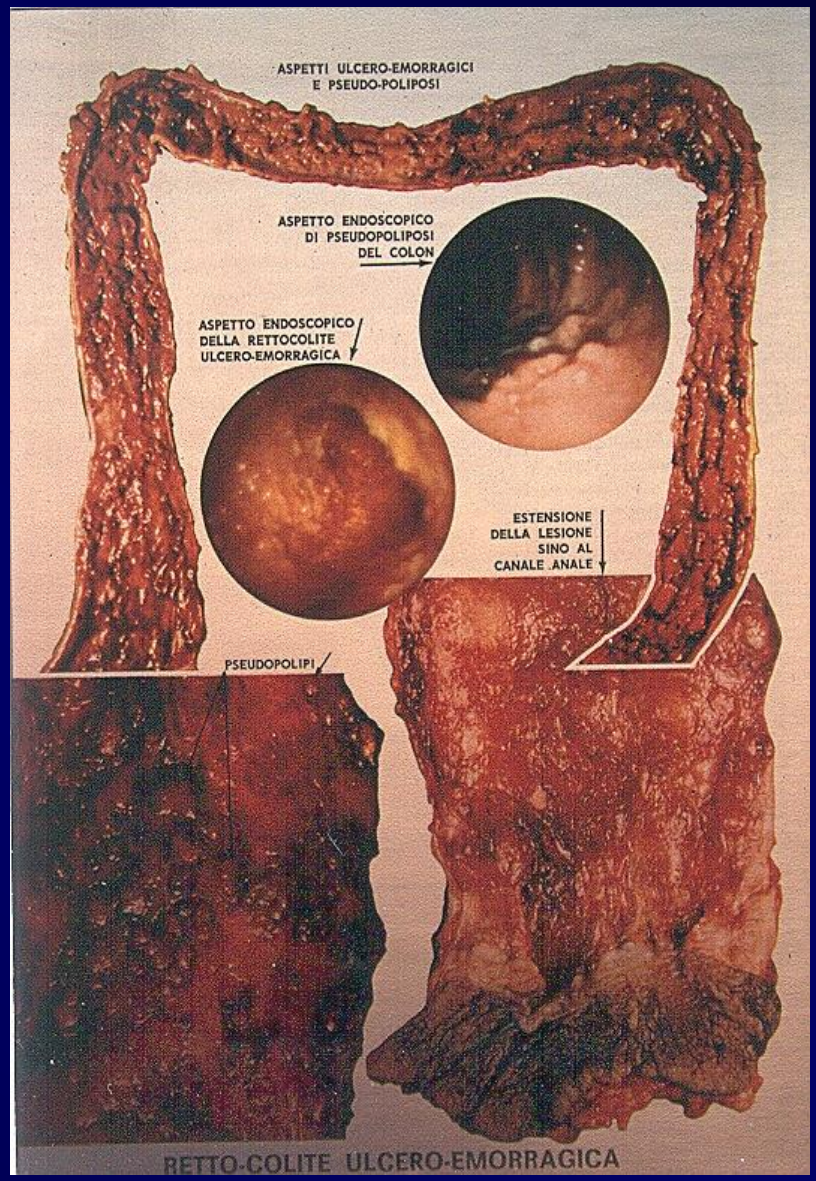

Prof. Salvatore Berretta – lezioni di Clinica Chirurgica – 2004

AFFEZIONI COLORETTALI : colite ulcerosa

PANCOLECTOMIA x MEGACOLON TOSSICO-EMORRAGICO

AFFEZIONI COLORETTALI : polipi adenomatosi

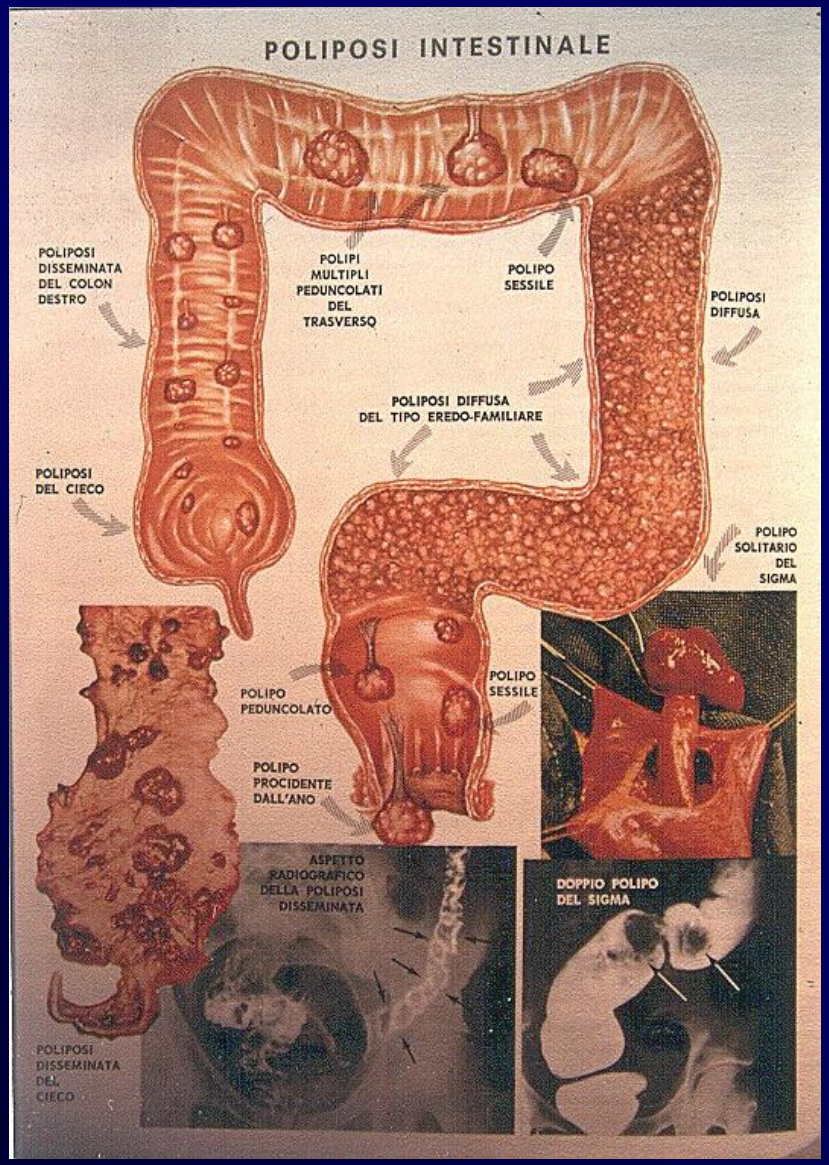

Polipi adenomatosi :

- **tubulari**
- **tubulovillosi**
- **villosi**

- **La poliposi familiare (FAP)** **è una precancerosi assoluta**

- **Sono in atto studi per la chemioprevenzione dei polipi adenomatosi**

AFFEZIONI COLORETTALI : polipi adenomatosi

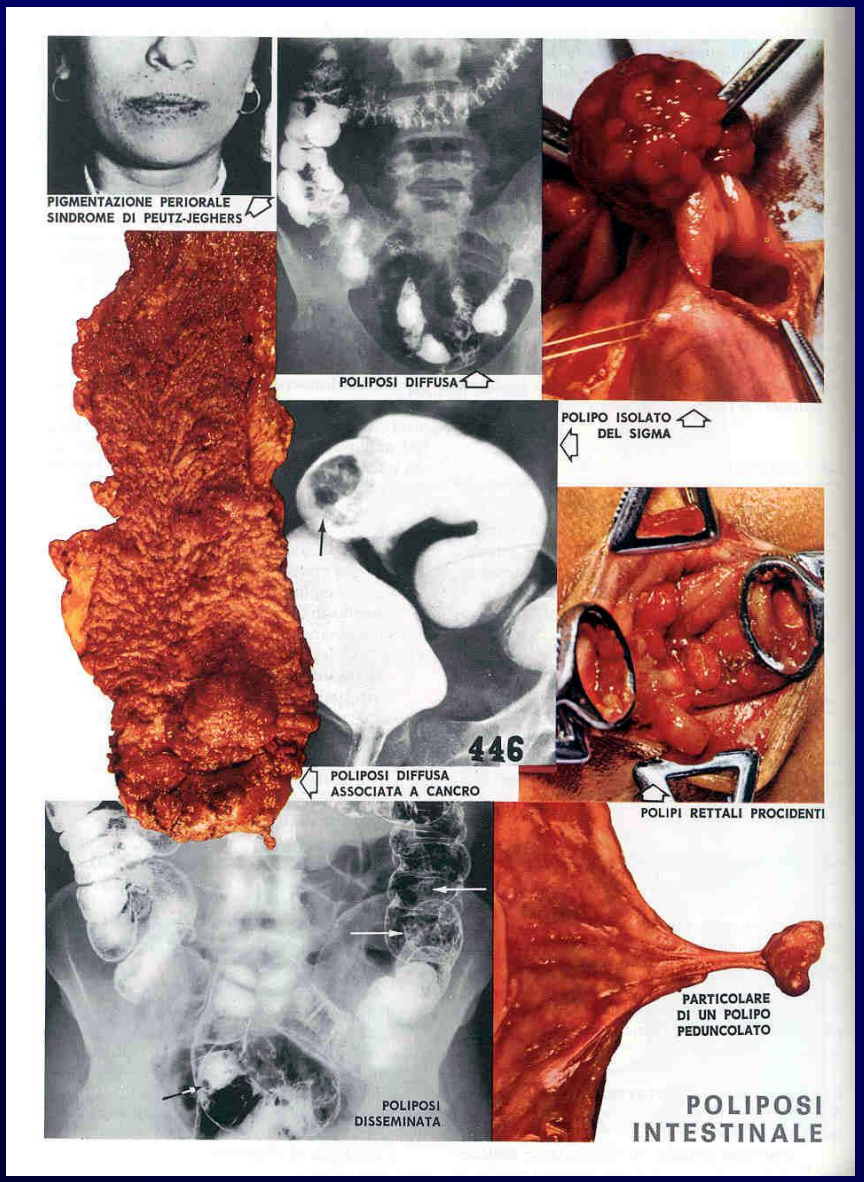

I polipi adenomatosi impongono una sorveglianza successiva alla loro escissione per via endoscopica (insorgenza di polipi metacroni o di carcinomi). Una mucosa colorettale che ha prodotto polipi è attivata in senso carcinogenetico e non perderà mai la tendenza in senso proliferativo

Prof. Salvatore Berretta – lezioni di Clinica Chirurgica 2004

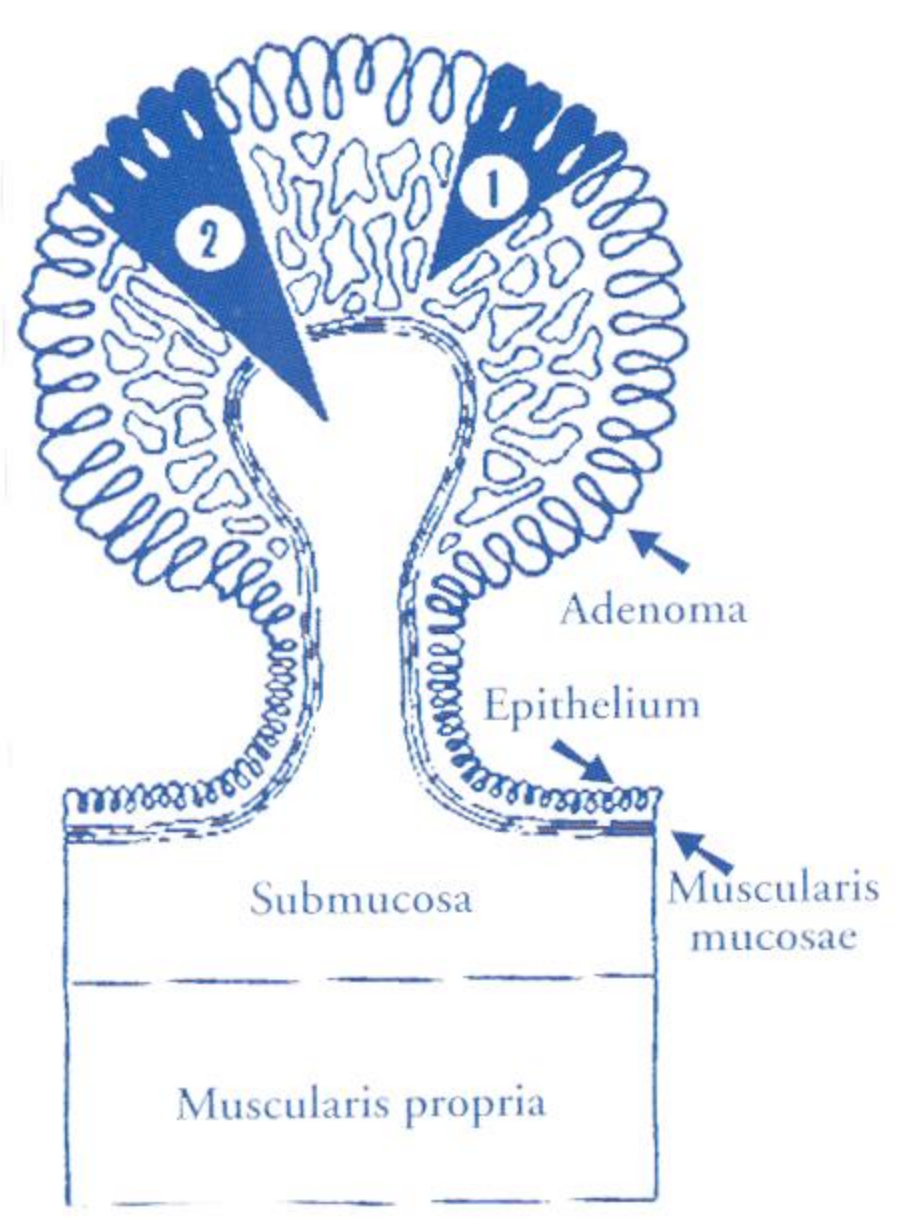

Inizialmente la cancerizzazione del polipo adenomatoso avviene cone ca. in situ. Quando oltrepassa la muscolaris mucosae, a tutti gli effetti è un carcinoma del tipo infiltrante

Prof. Salvatore Berretta Lez. Clinica Chirurgica 2004